AUS DER
DIREKTORIAL-ABTEILUNG DES EPPENDORFER KRANKENHAUSES.
(Prof. Dr. LENHARTZ)

ÜBER

BEHANDLUNG DER APPENDICITIS.

INAUGURAL-DISSERTATION

ZUR

ERLANGUNG DER DOKTORWÜRDE

EINGEREICHT BEI

EINER HOHEN MEDIZINISCHEN FAKULTÄT

DER

RUPRECHT-KARLS-UNIVERSITÄT ZU HEIDELBERG

VON

DIEDRICH KULENKAMPFF,
MEDIZINALPRAKTIKANT.

STANFORD UNIVERSITY LIBRARY
DEC 24 1907

HAMBURG UND LEIPZIG
VERLAG VON LEOPOLD VOSS.
1907.

AUS DER
DIREKTORIAL-ABTEILUNG DES EPPENDORFER KRANKENHAUSES.
(Prof. Dr. LENHARTZ.)

ÜBER

BEHANDLUNG DER APPENDICITIS.

INAUGURAL-DISSERTATION

ZUR

ERLANGUNG DER DOKTORWÜRDE

EINGEREICHT BEI

EINER HOHEN MEDIZINISCHEN FAKULTÄT

DER

RUPRECHT-KARLS-UNIVERSITÄT ZU HEIDELBERG

VON

DIEDRICH KULENKAMPFF,
MEDIZINALPRAKTIKANT.

HAMBURG und LEIPZIG
VERLAG VON LEOPOLD VOSS.
1907.

Gedruckt mit Genehmigung der medizinischen Fakultät
der Universität Heidelberg.

Dekan: Prof. Gottlieb. Referent: Geh. Hofrat Fleiner.

Druck von Metzger & Wittig in Leipzig.

MEINEN LIEBEN ELTERN

GEWIDMET.

Wohl zu den schwierigsten und verantwortungsvollsten Aufgaben für den Arzt gehört die Behandlung der Appendicitis. Der wechselvolle Verlauf, das oft plötzliche Einsetzen schwerster Erscheinungen nach leichtem Beginn oder aus voller Gesundheit heraus, die Schwierigkeit über den Zustand der Appendix klar zu werden und ein richtiges pathologisch-anatomisches Bild von dem vorliegenden Prozeß zu gewinnen, sind einige der Gründe, die es so sehr erschweren, das richtige Verfahren in jedem Falle einzuschlagen.

War noch vor etwa zwei Jahrzehnten die Behandlung dieser folgeschweren Erkrankung das unbestrittene Gebiet des Internen, so hat sich seitdem die Lage der Dinge sehr verändert.

Es ist besonders Sonnenburgs Verdienst, erfolgreich in dies Gebiet der internen Medizin eingedrungen zu sein. Die Appendicitis wurde so eine der ersten Erkrankungen der Grenzgebiete der Medizin und Chirurgie.

Damit entbrannte ein endloser Streit, der noch nicht sein Ende gefunden und eine fast unübersehbare Literatur hervorgerufen hat. Ist doch seit etwa 15 Jahren, wie von Büngner sagt, dieselbe auf nicht weniger als 3000 Abhandlungen angewachsen.

Man versteht heutzutage gut, daß das Eingreifen der Chirurgen zunächst heftigen Widerstand erfahren mußte, denn die Erfolge der Operationen waren nicht glänzend und zwar namentlich deshalb, weil man bei der Eröffnung eines Abszesses zunächst immer den größten Wert darauf legte, den Wurmfortsatz oder die Reste davon zu entfernen,

und dabei schadete man oft durch unnützes Suchen, Lösen von frischen Verwachsungen oder Verklebungen.

Und doch brachten uns die fortgesetzten operativen Eingriffe eine Fülle neuer Tatsachen. Denn hauptsächlich durch die Autopsia in vivo, weiter durch genaues pathologisch-anatomisches Studium der gewonnenen Präparate wurden ganz neue Erkenntnisse gewonnen. Die alte Lehre von der Typhlitis stercoralis mußte fallen. Man lernte die Appendicitis als eine in vielen Fällen chronisch verlaufende Erkrankung kennen, in der ein Anfall nur als ein erneutes Auftreten eines stärkeren Entzündungsprozesses auf dem Boden alter entzündlicher Veränderungen gedeutet werden mußte.

Auf Grund dieser Erkenntnisse mußte natürlich auch die Art der internen Behandlung wesentlich umgestaltet werden. Da man die Lehre der Sterkoraltyphlitis als unrichtig erkannte und eine eventuell bestehende Kotstauung nur als den Ausdruck einer Lähmung des Darmes durch Entzündungsprozesse in der Umgebung aufzufassen gelernt hatte, so waren Abführmittel nicht am Platze. War die Blinddarmentzündung als eine chronische Erkrankung aufzufassen, so war der Träger nach ihrem Überstehen nicht als geheilt anzusehen; er war durch Wiedererkrankung erneuten Gefahren ausgesetzt. Damit war der Gedanke der Intervalloperation gegeben, ein Punkt der Behandlungsfrage, wo heutzutage noch am ersten Einigkeit herrscht; nach Überstehen eines oder gar mehrerer sicherer Anfälle wird heute wohl die Mehrzahl der Ärzte zur Operation raten.

Wie die Autopsia in vivo bei den Operationen, so förderte uns in ähnlicher Weise das genaue pathologisch-anatomische Studium. Es gab uns unter anderm manche Erklärung dafür, warum gelegentlich ganz leicht beginnende Erkrankungen plötzlich zu schwersten Erscheinungen führten und zeigte uns, wie ein verhältnismäßig leichter Anfall oft Veränderungen hervorrief, die im Falle eines Rezidivs schwerste Gefahren für den Träger in sich schlossen. Es liegt in der Eigenart der pathologisch-anatomischen Verhältnisse dieser Erkrankung begründet, daß hier, wie wohl bei kaum einer andern Krankheit, die genaueste Kenntnis dieser Verhältnisse für eine kritische und rationelle Behandlungsweise verlangt werden muß. Doch führte diese Erfahrung auch zu einem Fehler: man überschätzte die Wichtigkeit einer genauen pathologisch-anatomischen Diagnose und vergaß, daß es oft unmöglich ist, sie richtig zu stellen. Daher erhob sich ein lebhafter Widerspruch gegen Sonnenburg und seine Anhänger, die vor allem auf eine bestimmte anatomische Diagnose für die Indikationsstellung Wert legten. Lauenstein z. B. sagt darüber, sie sei nicht nur nicht möglich, sondern auch nicht nötig. Das Ausschlaggebende sei: „Appendicitis mit und ohne Perforation, diese

Unterscheidung ist es, auf die meiner Überzeugung nach alles ankommt und die den Angelpunkt der ganzen Frage der Behandlung unserer Appendicitiskranken bildet."

Ätiologie.

Werfen wir zunächst einen Blick auf die ätiologischen Faktoren, soweit sie für die Behandlung bzw. Prophylaxe in Frage kommen.

Nach Ansicht der meisten Autoren haben die Blinddarmentzündungen an Zahl sowohl relativ wie absolut zugenommen. Die relative Zunahme ist zweifellos erwiesen und wohl zum Teil aus der besseren Diagnose und Kenntnis dieser Erkrankung und den genaueren Sektionsergebnissen zu erklären. Sehr beweisend in diesem Sinne ist die interessante Statistik Villarets, in der er zeigt, daß in der Armee Magen-, Leberleiden und Peritonitis in den letzten Jahren abgenommen, während die Blinddarmentzündungen zugenommen haben. So äußert sich auch Krehl, daß man seit der Zeit vor 20 Jahren ein Zurückgehen der Peritonitiden, die ja meist von Appendicitiden ausgehen, erkennen könne. Die absolute Zunahme ist noch ein strittiger Punkt. Kümmell macht dafür die übertriebene Fleischernährung mit verantwortlich. Hierfür würde auch die Beobachtung Brunswig Le Bihans sprechen, daß die sich von Pflanzenkost nährenden, nomadisierenden Araber seltener an Appendicitis erkranken, als die in den Städten wohnenden. Demgegenüber heben andere wohl mit vollem Recht hervor, daß die Erkrankung beim Militär und der armen Bevölkerung häufig auftritt, obwohl hier die Fleischnahrung keine erhebliche Rolle spielt.

Weiter glaubte man einen Zusammenhang mit dem epidemischen Auftreten der Influenza feststellen zu können. Demgegenüber hat Franke auf das Vorkommen einer „Pseudoappendicitis" hingewiesen, bei der Neuralgien des Nervus ileoinguinalis und ileohypogastricus die sich an eine Influenza anschlossen, an Perityphlitis erinnernde Erscheinungen vorgetäuscht haben sollen.

Nur in ganz einzelnen Fällen ist durch den Nachweis des Influenzabazillus im appendicitischen Eiter ein Zusammenhang von Influenza und Perityphlitis sichergestellt (Adrian). Auch französische Autoren weisen darauf hin, daß mit dem Ausbruch solcher Epidemien die Appendicitiserkrankungen sich häufen, während Rostowzeff diese Annahme neuerdings auf Grund umfassender statistischer Angaben aus den Jahren 1889—1902 bestreitet. Auch mag hier gleich bemerkt werden, daß es uns niemals bei den vielen bakteriologischen Untersuchungen des Eiters, der von den hier zu besprechenden Fällen stammte, gelungen ist, diesen Erreger nachzuweisen. Auch auf den Zusammenhang mit der Pneumonie hat man aufmerksam gemacht.

Unter unseren Fällen befindet sich jedoch keiner, bei dem sich das hätte nachweisen lassen; das gleiche gilt für die Anginen. Immerhin steht eine große Zahl von Autoren auf dem Standpunkt, daß der ganzen Reihe der Infektionskrankheiten eine ätiologische Bedeutung zukomme. Speziell für die Anginen ist das durch die Beobachtungen aus der Breslauer Klinik wahrscheinlich gemacht worden. Der Auffassung der Appendicitis als einer Enteritis des Processus vermiformis entspricht es, daß man den Darmkatarrhen ätiologisch wie therapeutisch mehr Beachtung schenkt. Führt wirklich das Übergreifen einer Darmschleimhautentzündung auf den Processus unter Umständen zu so bedeutungsvollen Folgen, so ist auch ihre Behandlung und gründliche Ausheilung in dieser Hinsicht von weittragender Wichtigkeit.

In den meisten Fällen werden die Infektionskrankheiten wohl nur durch Schwächung des Organismus gegen infizierende Keime, namentlich bei schon bestehender latenter Blinddarmreizung als prädisponierendes Moment zu stärkeren Entzündungserscheinungen in Betracht kommen.

Am häufigsten wohl hat man Fremdkörper für die Entzündung des Wurmfortsatzes verantwortlich gemacht und Dinge verschiedenster Art im Processus gefunden. So spielte eine Zeitlang das Email der Kochgeschirre eine zweifellos weit übertriebene Rolle. Ein bemerkenswerter Befund wurde mehrfach in Eppendorf erhoben: es fanden sich verschiedentlich einzelne Borsten oder auch Haare in der Achse von Kotsteinen. Weiter wird auch familiäre Disposition angenommen, deren Grundlage unter Umständen in einer mangelhaft ausgebildeten Gerlachschen Klappe liegen soll.

Endlich ist noch eine Tatsache zu erwähnen, über die sich fast alle Autoren, auch Sonnenburg, der die Zunahme der Häufigkeit leugnet, einig sind: das einzelne Krankheitsbild hat im allgemeinen an Schwere zugenommen, die ganze Krankheit hat namentlich prognostisch ein viel ernsteres Gepräge bekommen.

Es bleibt noch die Bedeutung der Kotsteine zu erörtern. Während es bisher als sicher galt, daß der Kotstein durch eine Eindickung von Kot entstände, der in die Appendix eingedrungen und dort zurückgeblieben sei und daß diese nur aus Kot bestehende Masse als Fremdkörper wirke, eine Druckнekrose erzeuge und so zur Perforation führe, haben neuere Untersuchungen eine etwas andere Erklärung für die schädigende Wirkung gegeben. Ribbert hatte schon 1893 bei seinen interessanten Untersuchungen über die physiologische Obliteration der Appendix ausgeführt, daß die meisten Kotsteine nur im Zentrum aus Kot beständen, in der Peripherie jedoch aus Schleim. Diese Schleimhülle des eigentlichen Kotsteins birgt nun stets Bakterien in

großer Menge. Aus diesem Grunde muß man — darüber herrscht trotz vieler Differenzen über die Entstehung und Zusammensetzung des Kotsteins eine gewisse Einigkeit — den Kotstein vor allem als Bakterienträger betrachten. Nicht die Druckwirkung des Steines auf die Schleimhaut allein ist es, die zur Entzündung und Perforation führt, die Gefahr ruht in der beständigen Anwesenheit pathogener Mikroorganismen, denen sich in den geringsten Schleimhautverletzungen ein Weg eröffnet, auf dem sie vordringen und ihre Wirkung entfalten können. Zudem kann von einem solchen Vegetationspunkte aus durch massenhafte Produktion von Toxinen eine starke Einwirkung auf die umgebende Schleimhaut stattfinden auch ohne eine mechanische Schädigung der Wandungen (v. Brunn).

Daß namhafte Autoren (Lenhartz, Lanz u. a.) für einzelne Fälle an dem mechanischen Moment festhalten, ist wohl verständlich: es betrifft jene Fälle, bei denen eine größere Anzahl von Steinen, oder besonders große, harte, oder unregelmäßig geformte Steine zur Beobachtung kommen.

Pathologische Anatomie.

In aller Kürze mögen die wichtigsten pathologisch-anatomischen Befunde mit ihren wertvollen Resultaten folgen. Wesentlich ist zunächst daß je nach Länge, Lage des Ansatzpunktes und Beschaffenheit des Mesenteriolums die Lage der Appendix selbst eine überaus mannigfache sein kann. Klemm schlägt vor, sich zum Vergleich den Ansatzpunkt der Appendix am Coecum als Mittelpunkt einer Kugel vorzustellen, um sich ein Bild davon zu machen, welch denkbar verschiedene Lagen im Raum der Wurm dann einnehmen kann. Die verschiedene Lage bedingt unter Umständen eine verschiedene Prognose, ja sogar bisweilen eine verschiedene Therapie dann, wenn man nicht auf dem Standpunkt steht, jeden Fall gleich operieren zu wollen. Es ist offenbar, daß eine auf die Darmbeinschaufel gelagerte Appendix im Falle der Entzündung eher zu einem lokalen Prozeß führen wird, als wenn sie medianwärts frei zwischen die Därme gelagert ist. Denn während das über der Beckenschaufel ausgebreitete Peritoneum kaum beweglich und deshalb wenigstens nach der einen Seite hin für den erkrankten Wurmfortsatz eine ruhende und zur Verklebung günstige Ansatzfläche bietet, ist eine Verklebung mit dem Peritonealüberzug der durch Peristaltik oft lebhaft bewegten Därme und damit eine Abkapselung des Entzündungsprozesses bei medianwärts zwischen den Dünndarmschlingen liegendem Wurm wesentlich schwieriger, und die Gefahr einer allgemeinen Peritonealinfektion dementsprechend größer. Ich glaube, daß dieser Gesichtspunkt bei der

Indikationsstellung im allgemeinen noch nicht genügend berücksichtigt zu sein scheint. Es müßte bei Beurteilung der Operationsresultate der Radikalen mit in Anschlag gebracht werden und trägt anderseits dazu bei, die Berechtigung des Sonnenburgschen Standpunktes zu erweisen, der bekanntlich einer großen Anzahl von Fällen gegenüber eine abwartende Stellung einnimmt.

Groß sind die Schwierigkeiten, welche sich für die Diagnose ergeben in den Fällen, wo der Wurmfortsatz in völlig abnormer Lage zur Erkrankung kommt. Ist man sich bewußt, daß der Wurmfortsatz auf die linke Seite, in einem Falle sogar bis in die Milzgegend verlagert sein kann, daß er der Unterfläche der Leber anliegen, tief ins kleine Becken versenkt, ja sogar in eine Hernie gelagert sein kann, so wird man der Gefahr einer Fehldiagnose häufiger entgehen. Immerhin bleibt es schwer, in solchen Fällen, je nachdem eine Cholecystitis, einen von einem Magen- oder Duodenalulcus ausgehenden subphrenischen Abszeß, eine beginnende Adnexerkrankung, einen eingeklemmten Bruch usw. mit Sicherheit auszuschließen. Aber man soll daran gedacht haben, daß ein verlagerter Wurmfortsatz alle diese Krankheitsbilder vortäuschen kann. Interessant ist ein von Schottmüller aus der Lenhartzschen Abteilung mitgeteilter Fall von traumatischer Appendicitis, wo das ganze Krankheitsbild auf eine Darmruptur hindeutete, und man eine Verletzung des Duodenums mit sekundärer Entwicklung eines subphrenischen Abszesses annahm. Bei der Inzision desselben fand sich in der Tiefe ein verdickter und gangränöser Wurmfortsatz. Auch berichtetet Schottmüller über einen Fall, wo die Appendix nach oben disloziert und durch alte Verwachsungen mit der unteren Leberfläche verbunden war. Ähnliche Befunde berichten andere Autoren (Curschmann). Auch wir sahen kürzlich bei Gelegenheit einer Sektion einen Wurm, der ohne Verwachsungen der Leberunterfläche, ähnlich einer Gallenblase angelagert war.

Auf die bekannten Verschiedenheiten der Länge des Wurms, seiner Lage hinsichtlich des Peritoneums und der davon abhängenden verschiedenen Entwicklung seines Mesenterialansatzes kann hier nicht weiter eingegangen werden. Wenden wir uns zu der speziellen Pathologie der Erkrankung, so ist wohl eins der wichtigsten Resultate der Untersuchungen von exstirpierten Wurmfortsätzen die Erkenntnis, daß es sich in den meisten Fällen um eine chronisch verlaufende Erkrankung handelt.

Die interessanten Untersuchungen v. Brunns über die sogenannte Divertikelbildung bei Appendicitis haben ergeben, daß es gelegentlich nicht die Schleimhaut ist, die bei den Entzündungsprozessen zunächst zugrunde geht, sondern die Muscularis und Serosa. Bei einem Teil

der Fälle stülpt sich dann die Mucosa in der Richtung des verminderten Widerstandes aus und es kommt zur Divertikelbildung. Häufiger tritt an Stelle der Muskulatur eine bindegewebige Narbe, und es kommt so eine relative Heilung zustande. So fand er gelegentlich als Zeichen etappenweisen, chronischen Verlaufes zahlreiche Divertikel in derselben Wand. Weit schwerer sind jedoch die restierenden Veränderungen, wenn beim Fortschreiten des Prozesses die Schleimhaut in größerer Ausdehnung zugrunde geht. Es kann dabei auf zweierlei Weise eine völlige Strikturierung zustande kommen. Entweder tritt durch narbige Veränderungen und Schrumpfungen eine solche ein, oder es kommt, wie man das in seltenen Fällen beobachtet hat, zu einer ringförmigen Durchtrennung der Schleimhaut, zu einer seitlichen Verschiebung der Schleimhautzylinder und einer narbigen Verwachsung an der von Schleimhaut entblößten Stelle. Bei allen diesen ganz auf den Wurm beschränkten Prozessen kann es nun durch entzündliche Reizung seiner Serosa zu Verklebungen mit der Umgebung kommen und es erklärt sich so die für den Träger einer solchen Erkrankung so außerordentlich wichtige Tatsache, daß auch ohne Perforation sich schon schützende Verwachsungen mit der Nachbarschaft ausbilden können. Dadurch wird oft der drohende Durchbruch der verdünnten Schleimhaut verhindert, anderseits werden die Gefahren vermindert, wenn wirklich eine Perforation eintritt. Wenn es nun zu einer Narbe gekommen ist, — und das ist wohl in der Mehrzahl der Fälle der günstigste Ausgang, — so kann man zwar mit Recht von einer Heilung sprechen, nur darf man dabei folgendes nicht vergessen: Die Widerstandskraft der Wand ist im allgemeinen an solchen Stellen herabgesetzt. Dabei fehlt dort die Muskulatur, die nach den Untersuchungen von Helmberger und Martina den wirksamsten Schutz gegen eine Durchwanderung von Bakterien bilden soll. Sodann verhindert eine narbige Striktur am zentralen Teil des Wurmfortsatzes den Abfluß des sich stets bildenden und wohl immer infektiösen Sekrets.

Man ersieht aus diesen Ausführungen, wie unter Umständen selbst ein leichter Anfall für den Erkrankten schwere Gefahren für die Zukunft in sich schließt. Zerstört der Entzündungsprozeß nur die Muscularis und läßt die Serosa intakt, so wird es in manchen Fällen nicht einmal zu schützenden Verklebungen und Verwachsungen kommen. Ausgebuchtete und dadurch noch verdünnte Schleimhaut und Serosa liegen dicht aufeinander, so daß es beim nächsten Anfall sehr viel leichter zur Perforation und bei fehlender Verklebung zu diffuser Ausbreitung des Prozesses kommen kann: dem ersten leichten Anfall folgt, wie gar nicht so selten, ein zweiter schwerer oder gar tödlicher. Wie kommt es nun zur Zerstörung der Muscularis? Der Bau der Wand der Appendix

ist von dem des übrigen Darmes in erster Linie durch die Mächtigkeit seines Follikelapparates verschieden. Die Rückbildung desselben nach dem 30. Lebensjahr, die Ribbert zu der von Lanz umstrittenen Ansicht von der physiologischen Obliteration des Prozesses führte, erklärt vielleicht die Bevorzugung des Jugendalters, nachdem man die Rolle, die das follikuläre Gewebe in der Genese dieser Erkrankung spielt, kennen gelernt hat. Gewöhnlich geht dem akuten Stadium eine mehr oder minder langdauernde Entzündung der Appendix von schleichendem Verlauf voraus. Karewski wies noch kürzlich darauf hin, wie bei gewissen Prädispositionen durch Form und Lageveränderungen des Processus ein meist vom Dickdarm ausgehender Katarrh zu einer chronischen mit subakuten Steigerungen einhergehenden Entzündung des Wurmfortsatzes führt. Es entwickelt sich das pathologisch-anatomische Bild der „Appendicitis granulosa haemorrhagica" Riedels, das klinische der „Appendicitis larvata" Ewalds. Die Veränderungen dieses meist chronisch-latent verlaufenden Stadiums betreffen ausschließlich die Schleimhaut und die Submucosa mit ihrem aus Follikeln, Sinus und Gefäßen bestehenden Gefäßapparat. Fachen nun auf dem so bereiteten Boden virulente Bakterien den akuten Krankheitsprozeß an, so kriecht die Entzündung von der vorher erkrankten Schleimhaut, besonders von den Einkerbungen zwischen den Schleimhautfalten in das submucöse Gewebe fort. Hier treffen infektiöse Keime auf lymphatisches, an Follikeln reiches Gewebe, in dem die Entzündung sich leicht ausbreiten kann. Wir haben also hier ganz ähnliche Verhältnisse vor uns, wie bei der Tonsillitis, mit der Sahli die Appendicitis in gewisser Weise treffend vergleicht, wo die Entzündung ebenfalls in den Krypten des Gewebes eine besondere Intensität aufzuweisen pflegt. Es kommt zur entzündlichen Infiltration zunächst der Follikel in der Umgebung der Schleimhautkrypten, dann zur weiteren Verbreitung des Infiltrats in der Submucosa zwischen Schleimhaut und Muskelhaut (v. Büngner). Damit kann der Prozeß seinen vorläufigen Abschluß erreichen. Schreitet jedoch der Entzündungsprozeß fort, so tritt entweder unter hochgradigen entzündlichen Erscheinungen eine Abhebung und Ulceration der Schleimhaut ein (Appendicitis catarrhalis ulcerosa), oder der Prozeß schreitet in die Tiefe fort und es kommt zur Zerstörung der Muscularis, ohne daß die Bildung größerer Eitermengen eingetreten zu sein braucht. Dabei bildet sich unter Einwirkung des nahen entzündlichen Prozesses ein Fibrinüberzug am Wurmfortsatz, die Serosa wird rauh, verklebt und verlötet mit der Umgebung, wobei sich die Verklebungen allmählich in fibröse Stränge umwandeln. So kommt es zu Abknickungen, die zur Sekretstauung Veranlassung geben können, oder zu Verwachsungen, die dem Träger Schmerzen und Beschwerden verursachen. Auf dem

Boden aller dieser Veränderungen kann es an solch geschwächten Stellen zur Durchwanderung von Bakterien, zur Fortsetzung der Entzündung auf die Umgebung, zur Bildung perityphlitischer Abszesse oder allgemeiner Peritonitis kommen auch ohne makroskopisch sichtbare Perforation. Tritt eine solche ein, so ist der Vorgang stets der (v. Büngner), daß zunächst die Serosa zerstört wird, darauf die Schleimhaut durch die so entstandene Lücke sich handschuhfingerförmig ausstülpt, um schließlich ebenfalls durchbrochen zu werden. Dies pflegt an vier Prädilektionsstellen einzutreten: an der Basis, der Spitze und dem ersten und zweiten Drittel, wo sich schon physiologisch leichte Krümmungen zu finden pflegen.

Weiter gibt es Entzündungsformen, die ebenfalls in der Tiefe der Krypten beginnen, aber unter relativer Schonung der Submucosa zu einer diphtherischen Entzündung der Mucosa führen und diese in mehr oder minder großer Ausdehnung zerstören. Dann ist Exsudation ins Lumen, Empyembildung und teilweise oder völlige Zerstörung der Schleimhaut des Processus die weitere Folge.

Welche Rolle spielt nun bei allen diesen Prozessen der Kotstein? Auch Aschoff ist der Ansicht, daß ihm nur indirekt eine schädigende Wirkung zukomme. Zunächst schütze er die Schleimhaut. Ob diese Deutung richtig ist oder nicht, jedenfalls entspricht es den pathologischen Befunden, daß er sich meist an der Grenze der am stärksten affizierten und der wenig oder garnicht veränderten Schleimhaut findet. Ob er nun nur als Träger massenhafter, stark virulenter Bakterien zu betrachten ist, oder ob er mechanisch als Fremdkörper wirkt und dadurch, daß er durch einen Abschluß des Lumens eine Sekretstauung herbeiführt und so die Virulenz der Bakterien steigert, ist im Effekt einerlei. In diesem Zusammenhang sei noch die Ansicht Bendas erwähnt, der in Übereinstimmung mit Körte darauf hinweist, daß für manche besonders deletäre Formen der Appendicitis noch eine andere Genese in Frage kommt. Die schweren Prozesse im Wurmfortsatz sind hier im großen und ganzen nur mit einem Prozeß zu vergleichen: dem Ileus. Wir sehen die Erkrankung des Processus vermiformis verlaufen wie bei jenem: mit Stauung des Inhalts, Erschlaffung der Muskulatur, hämorrhagischer Infiltration der ganzen Wandung und Ausbreitung der Nekrose von der Oberfläche in die Tiefe. Dabei kann der rasche Verschluß durch einen Kotstein, durch Abknickung infolge alter Verwachsungen, durch Strangulation vermittels alter fibröser Stränge herbeigeführt werden, oder auch der Effekt chronischer, mit stenosierenden Prozessen einhergehender Entzündungsformen sein. Die Idee Meisels, daß Thrombosierungen der Gefäße des Mesenteriolums eine wichtige Rolle spielen, hat wenig Anklang gefunden.

Diagnose.

Nur mit wenig Worten sei hier auf die Diagnose eingegangen. Großer Wert wird auf eine genaue Anamnese gelegt. Anzahl und Art früherer Attacken, Beginn und bisheriger Verlauf namentlich des letzten Anfalls, die ätiologischen Faktoren, das Auftreten chronischer Magendarmstörungen, das waren die Punkte, denen hauptsächlich Aufmerksamkeit geschenkt wurde.

Weiter fand die frühere und vor allem die kurz voraufgegangene Behandlung der augenblicklichen Erkrankung bis zur Aufnahme ins Krankenhaus ausgiebige Berücksichtigung. Dies ist sehr wichtig für eine richtige Beurteilung und Deutung des Krankheitsbildes aus folgendem Grunde: Viele von den ins Hospital kommenden Kranken sind draußen schon ein oder mehrere Tage mit Opiaten und zwar häufig nicht in kleinen Dosen behandelt. Die Folge davon ist, daß die Patienten gelegentlich mit ausgesprochenem Meteorismus aufkommen, der z. T. der Opiumwirkung zuzuschreiben ist, und ihr Zustand so einen ernsteren Eindruck macht, als es der Schwere der Erkrankung entspricht. Anderseits können die Schmerzen durch narkotisierende Wirkung so sehr vermindert sein, daß man in entgegengesetzter Richtung zu falschen Schlüssen verleitet wird, d. h. verführt wird, den Fall zu leicht zu nehmen.

Weiter wird stets auf den Allgemeinzustand Rücksicht genommen. Das Aussehen, die Lage und Haltung des Patienten, die Farbe und Beschaffenheit der Haut und der Schleimhäute (Icterus), das Verhalten der Temperatur und des Pulses, der Typus der Atmung usw., dann auch die Bestimmung der Leukocytenmenge, sind diagnostisch und prognostisch wichtige Punkte.

Lokal ist besonders die Beschaffenheit des Abdomens zu berücksichtigen. Schon die äußere Inspektion gibt wichtige Aufschlüsse z. B.: Ob eine allgemeine Auftreibung des Abdomens besteht, oder nur eine zirkumskripte Vorwölbung einzelner Partien, wie man sie besonders ausgesprochen — luftkissenartig — bei großen Gasabszessen findet. Weiter ist eine starke allgemeine oder nur einseitige Spannung der Bauchdecken von Bedeutung. Ganz allgemein wird die Nabelspinalinie in der bekannten Dreiteilung herangezogen, um möglichste Klarheit über die Lage der Appendix zu gewinnen. Dann die genaue Lage und Abgrenzung einer etwa vorhandenen Resistenz, einer eventuellen Dämpfung, die jedoch selbst bei deutlich fühlbarer Resistenz wegen Anwesenheit von Gas fehlen kann, die Lokalisation der Schmerzen und der Hauptpunkt der Druckempfindlichkeit. Endlich wird stets rektal bzw. vaginal untersucht, um bei abnorm tiefer Lagerung der

Appendix einen eventuell von oben her nicht fühlbaren Abszeß nicht zu übersehen.

Schließlich kommt unter Umständen noch die diagnostische Punktion in Frage, worauf ich unten noch besonders eingehen möchte.

Behandlung.

Bei der Frage der Behandlung der Appendicitis sind, — wie schon oben näher geschildert ist, — besonders zwei Momente zu berücksichtigen: daß es sich in sehr vielen Fällen um eine schon längere Zeit bestehende, eventuell latent verlaufende chronische Erkrankung handelt, und daß es im Einzelfalle oft nicht möglich ist, den zugrunde liegenden Prozeß pathologisch-anatomisch richtig zu deuten. Es ist z. B. nicht zu diagnostizieren, ob etwa eine der oben geschilderten Divertikelbildungen vorliegt, ob ein Stein, eine Stenose oder eine Abknickung vorhanden ist, die beim Aufflackern der Entzündung zum „Ileus" des Processus und seinen verderblichen Folgen führen kann. Diese Unsicherheit über den anatomischen Zustand des Processus vermiformis auch bei vermeintlicher Heilung machte die Intervalloperation zum folgerechten therapeutischen Verfahren. Historisch betrachtet war zwar der Weg, auf dem man zu der Erkenntnis von der Notwendigkeit dieser Operation gelangte, ein anderer. Man erkannte die Gefahren, die bei Abszeßinzisionen in dem oft schwierigen Aufsuchen der Appendix, dem Lösen frischer Verklebungen und alter Verwachsungen und der sofortigen Resektion drohten. So begnügte man sich mit der einfachen Inzision und Abszeßentleerung und sah sich, da man selbst nach weiter Eröffnung und langsamer Reinigung der Abszeßhöhle Recidive eintreten sah, nach Ablauf aller entzündlichen Erscheinungen doch noch gezwungen, die zurückgebliebenen Reste des Processus zu entfernen. Der nächste Schritt auf diesem Wege war der, diese Operation auch dann vorzunehmen, wenn es nicht zur Abszeßbildung gekommen und daher zunächst ein operativer Eingriff nicht nötig gewesen war. Damit trat die Frage auf: Sollte man alle, auch die ganz leichten Fälle, nach Ablauf der entzündlichen Erscheinungen operieren? Die Entscheidung dieser Frage hing von der Gefährlichkeit des Eingriffes, von den Erfolgen bezüglich der Erzielung einer guten und festen Bauchnarbe, von der Größe der Wahrscheinlichkeit, mit der man nun eine Wiedererkrankung ausschließen konnte, endlich von der rein sozialen Frage der Verlängerung bzw. Verkürzung der Krankheitsdauer ab.

Noch eine zweite wohl ebenso wichtige Erkenntnis war, neben den traurigen Erfahrungen am Sektionstisch, das Resultat der ursprünglichen Operationsmethode. Man sah bei der Eröffnung der Abszesse, wie

dürftig und locker oft die den Eiterherd abkapselnden Verklebungen waren, wie groß die Gefahr ihrer Lösung und damit die einer allgemeinen Peritonitis. Da lag der Gedanke nahe, zu operieren, bevor es überhaupt zur lokalen Infektion des Peritoneums, zur Verklebung, zur Perforation des Wurmfortsatzes, zur Abszeßbildung gekommen war; je früher der Eingriff, je geringer die Gefahren. Doch für die Indikationsstellung zur Frühoperation bieten sich wegen der Unsicherheit einer strikten Diagnose eben weit größere Schwierigkeiten, als bei der Intervalloperation. Während letztere von den Internen gern angenommen wurde als ein willkommenes Radikalheilmittel gegen eine Wiedererkrankung, vor der er seinen Patienten zu bewahren sich bisher machtlos gefühlt hatte, kam es über die Frühoperation zu lebhaften Auseinandersetzungen zwischen Internen und Chirurgen. Man stützte sich darauf, daß viele Anfälle auch unter interner Behandlung glücklich verlaufen, daß jeder operative Eingriff Gefahren bietet, und daß endlich sich auch der früheste Eingriff gegenüber einer Anzahl von Erkrankten als wirkungslos erwies. Auch darüber entbrannte der Streit, ob man dem häufig bei Beginn der Erkrankung auftretenden peritonealen Shock gegenüber, der von den einen nur als Reflexwirkung, von den andern als Ausdruck einer beginnenden Peritonitis gedeutet wurde, eine aggressive oder konservative Haltung einnehmen sollte. Wichtig ist die erst im Laufe der Zeit gewonnene und mit manchen Opfern erkaufte Erfahrung, daß die frühzeitige Operation nur dann sicheren Erfolg verspricht, wenn in den ersten 24 bis höchstens 48 Stunden der Erkrankung operiert wird. Nur unter dieser Voraussetzung ist es erlaubt, von Frühoperation zu sprechen. Auch über die Frage der Behandlung der Fälle, bei denen es zur Ausbildung einer Peritonitis gekommen ist, wird lebhaft gestritten. Zu allen diesen Problemen hat der Arzt einer Appendicitis gegenüber beizeiten Stellung zu nehmen. Im Hinblick darauf ist es von besonderem Interesse, die Gesichtspunkte zu erläutern, nach denen Herr Professor Lenhartz die Appendicitisfälle der inneren Aufnahmeabteilung des Eppendorfer Krankenhauses im Jahre 1905 behandelte.

Material und Einteilung desselben.

Es wurden im folgenden die sämtlichen Fälle von Appendicitis des Jahres 1905, die auf die Direktorialabteilung kamen, berücksichtigt. Daneben, aus besonderen Gründen, eine kleinere Anzahl von Fällen aus dem Jahre 1906, die jedoch bei der Gesamtstatistik nicht verwertet wurden.

Auffallend ist die starke Differenz der Erkrankungen bei Männern und Frauen bei einer annähernd gleichen Anzahl von Ge-

samtaufnahmen. Es handelt sich um 108 Fälle, von denen 75 männlichen, und nur 33 weiblichen Geschlechtes sind. Das ist nicht einmal die Hälfte! Man hat mit Recht darauf hingewiesen, daß gerade beim weiblichen Geschlechte häufig die Blinddarmentzündung nicht erkannt und die Diagnose auf eine Genitalerkrankung gestellt wird. Zieht man jedoch vergleichsweise die Erkrankung der Kinder heran, wo das Moment der Genitalerkrankung noch keine Rolle spielt, so ergibt sich ein ähnliches Verhältnis. Es wurden behandelt: 11 Knaben und 4 Mädchen. Also auch hier das starke Überwiegen des männlichen Geschlechtes. Immerhin sind die Zahlen zu klein, um daraus Schlüsse ziehen zu können! Bei den 108 hier in Betracht kommenden Fällen wurde 24 Mal kurze Zeit nach der Aufnahme, sei es zum Zwecke der frühzeitigen Appendektomie, sei es zur Eröffnung eines schon längere oder kürzere Zeit bestehenden Abszesses zur Operation geschritten. Von diesen kamen 3 zum Exitus; die übrigen 84 Fälle wurden zunächst exspektativ behandelt und erst im weiteren Verlauf teils einer Operation (Abszeßinzision, Intervalloperation, eventuell beiden) unterzogen, teils rein intern, unter Umständen mit Punktion behandelt. Bei diesen 84 Fällen sind zwei Todesfälle zu verzeichnen.

Nach der Art der Behandlung, die den Fällen in chirurgischer oder interner Beziehung zuteil wurde, können wir dieselben am besten in folgender Weise ordnen:

Jahr 1905. 108 Erkrankungen mit 5 Todesfällen = 4,63 % Mortalität. 75 Männer, 33 Frauen. Darunter 11 Knaben und 4 Mädchen.

Davon wurden — nach Verlegung von der Direktorialabteilung — auf der chirurgischen Station **operativ** behandelt: 63 Fälle mit 5 Todesfällen = 7,94 % Mortalität.

Behandlungsart	Art des Eingriffes	Zahl	Todesfälle	Heilungen in Proz.
63 Fälle operativ	Frühoperation (zum Zwecke primärer Appendektomie	17	1	94,12
	Abszeßoperation (Inzision)	19	3	84,22
	Intervalloperation	27	1	96,30
Mit Punktion oder intern. 45 Fälle	Punktion	10	0	100
	Nur intern	35	0	100
	Zusammen	108	5	95,37

Stellen wir die Abszeß- und die Intervalloperationen nach der Art der vorherigen Behandlung im Krankenhaus zusammen, so ergibt sich folgendes:

Abszeßoperation: 19 Fälle. Davon wurden
7 Fälle **sofort** inzidiert: hierbei 2 Todesfälle.
(4 von diesen wurden später noch der Intervalloperation unterzogen.)
12 Fälle im **weiteren Verlauf** inzidiert: Darunter ein Todesfall.
(Bei 7 Fällen wurde vorher die Punktion ausgeführt; bei 3 Fällen die Intervalloperation.)
Intervalloperation: 27 Fälle. Davon wurden vorherbehandelt mit:
(Inzision: 3 u. 4. Kein Todesfall. Unter Abszeßoperation erwähnt.)
Punktion: 9. Kein Todesfall.
Konservativ: 18. Ein Todesfall. (Lungenembolie.)

Wir haben also 108 Fälle mit 5 Todesfällen, das heißt eine Gesamtmortalität von 4,63%. Die Todesfälle wurden herbeigeführt: zweimal durch Lungenembolie, einmal durch Fortschreiten des Prozesses auf das Peritoneum, als man sich aus besonderen Gründen darauf einließ, noch 50 Stunden nach Beginn der Erkrankung die Frühoperation auszuführen. Der 4. Fall muß einem Mißgeschick bei der Operation zur Last gelegt werden. Der letzte endlich erlag einer Peritonitis, die schon vorher bestanden hatte, aber nicht mit Sicherheit erkannt worden war und die auch durch die Operation nicht mehr aufgehalten werden konnte.

Betrachten wir zunächst die primäre Appendektomie, das heißt die Gruppe der Fälle, die zur Frühoperation kamen.

Die Frühoperation.

Es wurde oben schon die Entwicklung der ganzen Frage gestreift. An dieser Stelle gilt es noch einmal kurz zu folgenden Punkten Stellung zu nehmen: Was verstehen wir unter der Frühoperation? Ferner unter welchen Indikationen entschließen wir uns, sie auszuführen und wann nicht? Wir werden uns so durch eine genaue Begriffsbestimmung davor bewahren, etwas von dieser Operation zu erwarten, was sie nicht zu leisten imstande ist, und anderseits bei der Aufstellung der Indikationen Gelegenheit finden, auf die Fragen einzugehen, deren einheitliche Lösung noch aussteht.

Die „Frühoperation“ ist eine Operation zum Zwecke der primären Appendektomie in Fällen, bei denen nach der Anamnese der Beginn der akuten Erkrankung (des Anfalls) sehr wahrscheinlich höchstens ein- bis zweimal 24 Stunden zurückliegt, und die klinische Untersuchung einen Abszeß oder ein Fortschreiten des Entzündungsprozesses auf das Peritoneum ausschließen läßt. Unter ganz besonderen Umständen sind noch Fälle zur Frühoperation heranzuziehen, bei denen die Erkrankung vielleicht schon 3—5 Tage dauert, die klinische Untersuchung aber nur für eine rein auf den Processus vermiformis

beschränkte Appendicitis spricht und weder ein Abszeß, noch etwa eine weitergehende peritonitische Reizung zu erwarten ist.

Die Frühoperation wurde also ausgeführt:

a) Bei solchen Fällen, bei denen nach der Anamnese der Beginn der akuten Erkrankung ein- bis zweimal 24 Stunden zurücklag und die klinische Untersuchung einen Abszeß ausschließen ließ (acht Fälle).

b) Bei solchen Fällen, bei denen die Erkrankung schon länger als zweimal 24 Stunden selbst bis zu 3—5 Tagen dauerte, die klinische Untersuchung aber nur für eine rein umschriebene Appendicitis sprach und weder Abszeß, noch eventuelle weitergehende peritonitische Reizung zu befürchten war (neun Fälle).

Da es sich bei einem Appendicitisanfall, wie wir oben gesehen, meist um das Aufflackern eines alten Prozesses handelt, so können schon Verwachsungen des Wurmes mit dem Coecum, im kleinen Becken oder auf der Darmbeinschaufel vorhanden sein. Auch findet sich bisweilen schon frühzeitig ein geringer peritonealer Erguß, der sich bakteriologisch meistens noch als steril erweist. Trotzdem hat man in solchen Fällen gelegentlich mit der Möglichkeit zu rechnen, daß schon eine Durchwanderung von Bakterien durch die erkrankte Appendixwandung stattgefunden, daß auch die nicht sichtbar perforierte Appendix das benachbarte Peritoneum schon infiziert haben kann. Dieser Umstand jedoch braucht keineswegs den Effekt der Operation hinfällig zu machen, da das Peritoneum aller Wahrscheinlichkeit nach eine gewisse Menge von Infektionsmaterial zu bewältigen vermag. Bei der Frage, ob und wann dies geschieht, spielt der Virulenzgrad der Bakterien, ferner die Widerstandskraft des Peritoneums und des Individuums im allgemeinen eine große Rolle. Dieser Umstand ist nun bei der Indikationsstellung von großer Wichtigkeit, aber es ist im einzelnen Falle schwer zu sagen, wie hochgradig die Widerstandskraft des Organismus ist. Im allgemeinen soll man eingreifen, wenn der Prozeß keine Neigung zur Abkapselung zeigt! „Tritt Abgrenzung ein, unter schneller Lokalisation in der Ileocoecalgegend", sagt Sonnenburg, „sind die allgemeinen Störungen nicht hochgradig, so kommt man gewöhnlich ohne Operation aus. Tritt die Entzündung diffus auf, schreitet sie fort, allerfrühste Operation nach Sicht". Es kommt zunächst also vor allem darauf an: Gibt es genügend sichere Anhalte dafür, ob der Prozeß Neigung zur Abkapselung besitzt? Wie schon erwähnt gibt es eine Anzahl von Chirurgen, die jeden frischen Fall von Appendicitis, er mag leicht oder schwer sein, operieren wollen, mit der Begründung: Wir können keine sichere anatomische Diagnose stellen, wir haben keinen Anhaltspunkt dafür, ob der Prozeß Neigung zur Abkapselung besitzt, wir können es einem Falle nicht ansehen, ob er leicht oder schwer verläuft, ergo operieren

wir stets! So rationell nun dieser Gesichtspunkt auch zu sein scheint, so erheben sich gegen ihn doch mancherlei Bedenken, denn tatsächlich liegen die Verhältnisse doch im allgemeinen so, daß eine große Anzahl von Appendicitiden als leichter Anfall ohne bedrohliche Erscheinungen verläuft.

Eine zweite Gruppe führt zur Ausbildung eines mehr oder minder großen Abszesses und birgt für den Träger mancherlei Gefahren. Eine dritte Gruppe setzt gleich unter so schweren Erscheinungen ein und führt meist auf dem Boden einer akut ablaufenden Gangrän des Prozesses so rasch zu einer unaufhaltsam fortschreitenden Peritonitis, daß der Erkrankte stets in schwerster Lebensgefahr schwebt und ihm selbst mit frühster Operation in der Regel nicht mehr zu helfen ist. Endlich gibt es eine Anzahl leichter Erkrankungen, bei denen sich plötzlich und unerwartet die schwersten Erscheinungen entwickeln. Auf diese letzte Gruppe nun kommt es vor allem an, sie ist es, die den Gegensatz geschaffen hat zwischen den Anhängern der bedingungslosen Frühoperation und denen, die individualisieren wollen. Und deshalb ist es notwendig, vor allem erst einmal ihre Häufigkeit festzustellen. Es gilt, wie Krehl bemerkt, die Anzahl der Fälle, denen man ihre Schwere nicht ansehen kann, zu eruieren im Verhältnis zu denen, die von vornherein als schwer oder leicht erkannt wurden, und auch so verliefen. Dies ist auch deshalb so wichtig, weil man nie vergessen darf, daß auch beim radikalsten Vorgehen das Ziel, daß keiner stirbt, nicht erreicht wird. Findet sich nun, daß die Zahl dieser leicht Erkrankten, die schnell und unerwartet schwere Erscheinungen bekommen, klein ist, so wird die jedesmalige Frühoperation auch der leichten Fälle die Mortalitätsziffer nicht wesentlich herabsetzen und die individualisierende Richtung behält recht, wenn sie nicht zugunsten weniger, viele den Gefahren und möglichen Folgen einer Operation aussetzen will.

Weiter darf man nicht vergessen, daß auch Fälle mit schweren Erscheinungen auszuheilen vermögen. Jedenfalls können sie in ein Stadium übertreten, das zwar nicht gefahrlos ist, dessen Gefahren man aber bei genauer Überwachung und Beobachtung erkennen und so gewissermaßen beherrschen kann.

So viel darf wohl als sicher angesehen werden, daß man mit den bisherigen klinischen Mitteln imstande ist, bei einer großen Anzahl von Erkrankungen ziemlich sichere Schlüsse über ihren Verlauf zu ziehen und dementsprechend sich für die eine oder die andere Behandlungsart zu entscheiden, daß jedoch der Prozentsatz der Fälle, bei denen dies nicht möglich erscheint, erst genauer festzustellen ist. Gerade in diesen Fällen ist gelegentlich die Leukocytose, auf die wir unten noch näher eingehen werden, als ein feines Reagens zu betrachten, das auch Sonnenburg, im Gegensatz zu anderen, hoch einwertet.

Zusammenfassend können wir über diesen Punkt also sagen: man kann — das mögen auch die unten mitgeteilten Resultate beweisen — in der bei weitem größten Mehrzahl der Fälle zu einer sicheren Indikationsstellung der Frühoperation gelangen. Es gilt die Häufigkeit der zunächst leichten Fälle, die die Prognose völlig täuschen, erst einmal festzustellen, ehe man um dieser willen viele andere den Gefahren einer Operation aussetzen will.

Was den Zeitpunkt der Operation betrifft, so hat die Erfahrung bei vielen Fällen gelehrt, daß man die besten Resultate erzielt, wenn man im allgemeinen so früh als möglich operiert, das heißt nur dann, wenn die Erkrankten in den ersten 24, eventuell 48 Stunden nach Eintritt der akuten Erscheinungen in Behandlung kommen. Eine Indikation gegen sofortigen Eingriff selbst zu so früher Zeit sahen wir stets in den Umständen, wo starker peritonealer Shock eine genaue Untersuchung und Diagnosenstellung unmöglich machte, oder wo sich schon in einer so kurzen Spanne Zeit ein Abszeß oder stärkere peritonitische Reizung entwickelt hatte. Später als zweimal 24 Stunden werden die Eingriffe meistens gefährlich, wie das aus den pathologisch-anatomischen Verhältnissen der Erkrankung (Perforation, Abszeßbildung oder peritoneale Reizung) verständlich ist. Bis zum zweiten Tage pflegen eben, von den ganz akuten Fällen abgesehen, die Prozesse lokalisiert zu bleiben. Doch darf man nicht vergessen, daß der schematische Rat, nur innerhalb der ersten 48 Stunden zu operieren, bedenklich ist (Krehl), da man erstens auch bei genauester Anamnese nicht immer sicher den Beginn der Erkrankung bestimmen kann und doch zweitens auch der Entzündungsprozeß milder verlaufen kann, und die Operation so auch später noch günstige Bedingungen findet!

Bleibt also auch im allgemeinen die Regel bestehen, daß nur in den ersten 48 Stunden operiert werden soll, so soll der Arzt doch versuchen, durch Beobachtung und Beurteilung zu entscheiden, wo gegen die Regel operiert werden muß. Dementsprechend haben auch wir gehandelt, indem wir einzelne Fälle auch später (zum Teil erst am 4. oder 5. Tage) operieren ließen, jedoch nur dann, wenn die klinische Untersuchung auch zu dieser Zeit nur für eine rein umschriebene Appendicitis sprach, und weder ein Abszeß, noch eine weitergehende peritonitische Reizung nachzuweisen war.

Besonderen Wert haben wir namentlich in Hinsicht auf die Frühoperation auf eine möglichst genaue Anamnese gelegt, die uns oft wichtige Fingerzeige gibt! Hat man z. B. einen Fall vor sich, bei dem vielleicht schon ein Anfall mit Abszeßbildung überstanden ist, so wird man oft gut tun, auf die Frühoperation zu verzichten und später, wenn alle entzündlichen Erscheinungen geschwunden sind, die Intervalloperation aus-

zuführen, da durch starke Verwachsungen die Frühoperation bei entzündetem Wurm zunächst außerordentlich schwierig und dadurch gefährlich sein kann. Unter günstigen Bedingungen ausgeführt dagegen bewahrt sie den Kranken vor den Gefahren des Fortschreitens des lokalen Prozesses über den Wurmfortsatz hinaus (Abszeßbildung, zirkumskripten oder diffusen Peritonitis oder retroperitonealem Abszeß), dann vor der Intervalloperation, welche durch Verwachsungen und andere Komplikationen unter Umständen sehr erschwert und gefährlich werden kann, weiter erspart sie ihm die hin und wieder nötige oft nicht ungefährliche Abszeßoperation und die Folgen einer solchen: lange Eiterung, schlechte Narbe und infolgedessen Bauchbruch! Endlich wird durch die Frühoperation die Krankheits- und Behandlungsdauer im allgemeinen nicht unerheblich abgekürzt.

Es mögen hier nun im Zusammenhang die Gesichtspunkte mitgeteilt werden, nach denen Herr Professor Lenhartz, der seit mehreren Jahren Anhänger der Frühoperation im bedingten Sinne ist und über ein verhältnismäßig großes Material verfügt, seine Appendizitiskranken zur Operation auf die chirurgische Abteilung verlegte.

Er nimmt bei der Indikationsstellung zum frühzeitigen chirurgischen Eingreifen — was uns sehr wichtig erscheint — stets eine exspektative Haltung ein bei stärker ausgeprägten peritonealen Symptomen.

Es sind nämlich drei Momente, die uns eine gewisse Zurückhaltung auferlegen, deshalb weil wir es mit dem Peritoneum bei der Operation zu tun haben. Erstens sehr vorgeschrittene Nekrose, die eine Berstung bei der Herausnahme oft unvermeidbar macht und auch bei der größten Vorsicht und Umsicht als eine schwere Komplikation zu betrachten ist und die Prognose trübt. Zweitens üble abnorme Lage des Prozessus, der unter Umständen stark verwachsen ist und beim Hervorholen zerreißt. Drittens Unsicherheit in der Diagnose, ein Moment, das vielleicht am wenigsten anzuschlagen ist, da die Gefahren einer aseptischen Operation heutzutage gering sind.

Als Illustration zu zwei möge ein Fall dienen, der erst kürzlich hier zur Beobachtung kam, statistisch aber nicht verwertet wurde, da er aus dem Jahre 1906 stammt.

Krankengeschichten.

Fall 1. Adolf J., 45 Jahr, Kaufmann. Aufgen. 18. I. 1906.

Anamnese: Früher gesund. Vor acht Wochen vier Stunden dauernder Schmerzanfall in der rechten Bauchseite, so daß Pat. zu Bett blieb. 18. I.: Früh 6 Uhr im Bett plötzlich heftige Magenschmerzen, Schmerzen im Leib, Erbrechen. Letzter Stuhl: 17. I. Aufgen. 18. I. 1906 9 Uhr p. m. abends zur Operation mit der Diagnose Appendicitis.

Status präsens: Kräftig gebauter, gut genährter Mann. Temp. 39,3, Puls 104, Zunge kaum belegt. Leib vollkommen weich; nirgends Druckempfindlichkeit, auch nicht in der Ileococcalgegend. Pat. ist verwundert, daß es ihm hier nicht mehr weh tut, während er zu Hause, als der Arzt drückte, heftige Schmerzen gehabt habe. Lunge, Rachen usw. ohne jeden Befund. Diagnose so unsicher, daß zunächst eine Indikation zur Operation nicht gestellt werden kann. Nachts 12 Uhr: Heftiges Frieren, Schüttelfrost, Temperaturanstieg auf 40 Grad. 19. I. früh: 39,2 Temp. Leidlich gutes Allgemeinbefinden. An der typischen Stelle bei tiefem Eindrücken geringe Druckempfindlichkeit mehr gegen die Mittellinie zu und nach abwärts. (Verlagerung der Appendix?!) Keine fühlbare Appendix. Da an den übrigen Organen nirgends etwas krankes nachweisbar ist, wird per exclusionem bei dem hohen Fieber, dem Beginn des Erkrankung, und der, wenn auch geringen, reichlich medianwärts gelegenen Druckempfindlichkeit, die Wahrscheinlichkeitsdiagnose auf Appendicitis gestellt, und dem Pat. frei gestellt, ob er sich operieren lassen will oder nicht. Pat. wünscht dringend die Operation.

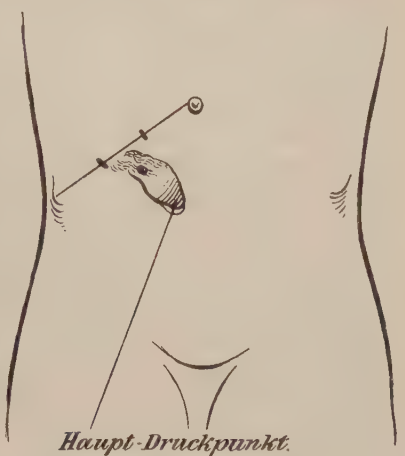

Fig. 1.

19. I. 1906 12 3/4 Uhr h. p. m. Operation: Narkose. Schnitt in üblicher Weise. Appendectomie. Es bestehen zunächst keine Darmverklebungen aber auch keine Spur von Peritonitis. Alle Därme glatt und mit spiegelnder Serosa! Nach längerem Suchen findet man tief nach hinten, unten und medianwärts im kleinen Becken die z. T. fest verwachsene, schwer erkrankte, gangränöse Appendix, die erst nach vieler Mühe und unter steter Gefahr der Zerreißung ausgeschält werden kann. Im kleinen Becken zeigt sich bereits ziemlich reichlich trüb seröses Exsudat, während auch hier eine weitere Darmverklebung fehlt. Drainage und Tamponade bis tief ins kleine Becken, Schluß der Wunde bis auf den unteren Wundwinkel. Im weiteren Verlauf entwickelt sich eine allmählich fortschreitende allgemeine Peritonitis und Bauchdeckenphlegmone, der Pat. am 28. I. erliegt. Die Sektion ergibt eine allgemeine frische Peritonitis mit Gangrän des Coecums.

Es wurden also grundsätzlich sofort zur Operation verlegt:

1. Die Fälle, bei denen die Erkrankung nach genau aufgenommener Anamnese noch nicht über zweimal 24 Stunden alt war mit dem Symptomenkomplex: Mehr oder minder ausgesprochene zirkumskripte Schmerzhaftigkeit oder Druckempfindlichkeit an der charakteristischen Stelle, fühlbarer Tumor, Fieber und Fehlen stärkerer peritonitischer Reizerscheinungen (bretharte Spannung der Bauchmuskulatur usw.).

2. Solche, bei denen heftige spontane und Druckschmerzhaftigkeit, aber kein Tumor vorhanden war und angenommen

werden konnte, daß die Appendix durch aufgeblähten Darm überlagert sei.

Als Kontraindikation gegen einen chirurgischen Eingriff wurde angesehen:

1. Große Prostration und Puls über 120 bei fehlender Leukocytose.

2. Starke über Handtellergröße verbreitete Schmerzhaftigkeit mit oder ohne Spannung der Bauchdecken.

Dagegen wurden Fälle des dritten Tages, seltener auch des fünften, bei denen neben kleiner, isolierter, deutlich abzugrenzender Geschwulst keine Zeichen von allgemeiner peritonitischer Reizung bestanden, ebenfalls als zur Frühoperation geeignet angesehen.

Andrerseits wurden Fälle mit stärkeren peritonitischen Reizerscheinungen oder schon ausgesprochener Peritonitis zunächst exspektativ behandelt mit Infusionen und absoluter Karenz (von kleinen Gaben geeisten Tees oder Kognakwassers bis zum Verschwinden der peritonitischen Erscheinungen oder dem Auftreten von Abkapselungsvorgängen abgesehen). Opium wurde nur zur Schmerzlinderung beim Auftreten heftiger Koliken gegeben; waren die Schmerzen erträglicher, wurde immer wieder damit nachgelassen, um einerseits das Bild nicht zu verschleiern, anderseits paralytischen Blähungserscheinungen des Darmes vorzubeugen oder solche nicht noch zu steigern. Bei starken meteoristischen Erscheinungen wurde durch vorsichtiges Einführen von Magen- bzw. Darmrohren oder kleinen „Lock"-Eingießungen in den Darm Erleichterung zu schaffen versucht.

Wie sind nun die Resultate der Behandlung bei diesen Indikationen und wie weit stimmt der Befund bei der Operation mit den klinisch erwarteten Veränderungen überein? Wir ersehen aus der nachfolgenden Tabelle, daß in 10 unter 17 Fällen die gefundenen Veränderungen dem Zustande entsprechen, der oben für die Frühoperation gefordert wurde. Zweimal dagegen fand sich schon ein größerer Abszeß, der einmal scheinbar abgekapselt, bald zu fortschreitender Peritonitis und zum unglücklichen Ausgang führte. Einmal endlich fand sich, wie vorher schon gefürchtet, aber nicht sicher zu entscheiden war, eine bereits beginnende allgemeine Peritonitis, die nicht mehr aufzuhalten war.

Was übrigens die in der oben beschriebenen Weise konservativ behandelten Peritonitiden betrifft, so sei gleich hier bemerkt, daß sie alle fünf zur Heilung kamen.

Leider stehen mir nur in einer verhältnismäßig kleinen Zahl von Fällen die Leukocytenwerte, über die von anderer Seite berichtet wird, zur Verfügung. Es ist ja neuerdings darauf hingewiesen, daß man ihnen in solch frühen Stadien keine zu große Bedeutung beimessen

Name, Alter, Nr.	Zahl der Anfälle	Beginn vor Stunden	Klinische Diagnose	Anatomische Diagnose	Leukocytose	Ausgang und Dauer in Tagen	Bemerkungen
W., 25 J. 1.	1	27	Perityphlitis gangraenosa	Enteritis Proc. verm. ulcerosa.	—	H. 39 T.	Wurm in Eiter eingebettet, Gegenöffnung in d. Lumbalgegend.
P., 37 J. 2.	1	5.Tag	Perityphlitischer Abszeß. (Gangraena Proc. verm.)	Enteritis Proc. verm. ulcerosa.	—	H. 44 T.	Gut abgekapselte Höhle, 200 ccm stinkender Eiter. Daumdicker, entz. Wurm, an der Basis gangränös. Serosa brüchig.
S., 14 J. 3.	1	55	Perityphlitis.	Multiple Schleimhauterosionen des Processus.	—	H. 28 T.	Fingerhut voll eitriges Exsudat.
B., 17 J. 4.	chron. Stad. 1	30	Appendicitis.	Enteritis exulcerans gravis Proc. verm.	26000 26 h n. Beginn	H. 23 T.	Trübes steriles Exsudat, Appendix median verwachsen. Einige Darmschlingen injiziert mit geschwollenen Follikeln. Keine Verwachsungen.
K., 21 J. 5.	1	26	Appendicitis acuta.	Enteritis chron. c. Strictura. Ulceratio gangraenosa acuta partis distalis Proc. verm.	25700 12 h n. Beginn	H. 26 T.	Abgeknickter mit peripherem Ende verwachsener Wurm. Serosa verdickt.
G., 10 J. 6.	2	2.Tag	Appendicitis acuta.	Enteritis stricturans des Proc. mit einigen frischen Hämorrhagien.	21700	H. 42 T.	Processus geschwollen mit fibrinösem Belag, geknickt und mit dem Netz verwachsen.
H., 10 J. 7.	1	50	Appendicitis (Peritonitis).	Abscessus gangraenosus, perforierter Wurm. Peritonitis serofibrinosa purulenta.	28200 48 h n. Beginn	T.	Sulzig verdicktes Peritoneum, scheinbar abgekapselte Abszeßhöhle.
S., 20 J. 8.	1	44	Appendicitis acuta.	Enteritis ulcerosa Proc. verm.	18000 44 h n. Beginn	H. 24 T.	Eßlöffel trüb seröser Flüssigkeit
G., 20 J. 9.	—	—	Appendicitis acuta.	—	—	H.	—

Name, Alter, Nr.	Zahl der Anfälle	Beginn vor Stunden	Klinische Diagnose	Anatomische Diagnose	Leukocytose	Ausgang und Dauer in Tagen	Bemerkungen
Schw., 28 J. 10.	5	3. Tag	Appendicitis acuta.	Appendix geknickt mit Ulcus und Kotstein.	—	H. 31 T.	Kein Erguß.
Br., 26 J. 11.	2	33	Appendicitis acuta.	Hämorrhagische Enteritis, linsengroße Stelle dicht vor der Perforation.	—	H. 30 T.	Kein Erguß, nicht verwachsen, Wurm verdickt, nach oben geschlagen.
O., 19 J. 12.	2	3. Tag (70)	Appendicitis.	Wurm mit verdickter Wand, jauchigem Eiter, ulzerierte Schleimhaut.	—	H.	—
H., 13.	1	30	Appendicitis.	Enteritis Proc. verm. stricturans.	—	H. 31 T.	Stark verwachsener Processus.
O., 19 J. 14.	vorher 1 mal Schmerzen	ca. 50	Appendicitis, Hernia inguinalis.	Enteritis ulcerosa Proc. verm.	—	H. 40 T.	Mesenteriolum in Dreiecksform gangränös, dort auch die Appendix.
Sch., 5 J. 15.	?	2. Tag	Appendicitis acuta.	Enteritis ulcerosa et stricturans.	—	H. 42 T.	Etwas verzögerte Heilung durch Eiterung des Wundkanals.
Dr., 14 J. 16.	1	2. Tag	Appendicitis acuta.	—	—	H. 34 T.	Geschwollene, verdickte Appendix, geringes eitriges Exsudat. Appendix in ganzer Länge verlötet, retrocoecal gelagert.
St., 33 J. 17.	1	5. Tag	Appendicitis gangraenosa, Peritonitis perf. purulenta.	Perforierte Appendix mit nekrotischer Schleimhaut u. Kotstein.	—	H. 35 T.	Därme eitrig belegt, stark rot u. gebläht. Im kleinen Becken Eiter, Wurm total gangränös, an der Spitze perforiert.

könne. Sonnenburg dagegen betont noch in seiner neuesten Veröffentlichung ihre Wichtigkeit für die Diagnose und Prognose. Im allgemeinen haben wir in so frühen Stadien wechselnde Werte gefunden, unter Umständen niedrige Zahlen bei schon beginnendem Abszeß und hohe beim Fehlen einer stärkeren Eiterbildung und rein auf den Processus beschränkten Krankheitsprozeß, so daß man sich zur Zeit der Frühoperation nach unserer Ansicht nicht zu sehr auf die Leukocytenwerte verlassen darf.

Wie berechtigt die Behauptung ist, daß man sich nicht zu scharf an den Begriff der 48 Stunden-Operation klammern solle, zeigen auch die mitgeteilten Zeitangaben, die nur dann nach Stunden gegeben wurden, wenn die Patienten auf das bestimmteste den Zeitpunkt ihrer Erkrankung anzugeben vermochten.

Besonderes Interesse verdient Fall 4, dessen Krankengeschichte in extenso folgen mag:

L. B. Aufgen. 12. III. 1905, 5 Uhr, p. m.

Anamnese: Der junge Mann gibt an, daß er bereits seit Monaten etwa alle 4 Wochen vorübergehend heftige Leibschmerzen gehabt habe, die ihn aber nie zur Bettruhe nötigten. Tags zuvor (11. III.) nachmittags 2 Uhr 30 Min., also genau 30 Stunden vor der Aufnahme, erkrankte er wieder mit heftigen Schmerzen im Leibe. Der Stuhl war angeblich in Ordnung. Er mußte sich der Heftigkeit der Schmerzen wegen legen. Am Aufnahmetage hatte er einige Male heftiges Erbrechen.

Status praesens: Der kräftig gebaute junge Mann zeigt dickbelegte Zunge, Lungen und Herz ohne Beschwerden, Bauchdecken weich, kein Meteorismus. Überall ohne Spannung der Bauchmuskulatur gut zu palpieren. In der Ileocoecalgegend intensiver, zirkumskripter Druckschmerz, der ebenso nach der Nabel- und Blasengegend hin nachzuweisen ist. Etwas unterhalb und medianwärts von der Ileocoecalgegend, mehr nach der Blase hin, findet sich eine wulstige Resistenz. Puls 120, Temp. 38,5, Leukocyten 26000.

Sofortige Operation. 12. III. 1905, 7 Uhr 30 Min. p. m. in Chloroform-Äthernarkose, Schnitt rechts, pararektal, möglichst klein. Nach Zurseitenahme des Rektus und Eröffnung des Peritoneums fließt trüb-seröse Flüssigkeit hervor, die nicht fäkulent riecht. Die sich vordrängenden Därme sind stellenweise injiziert. Die Appendix ist von der Wunde aus leicht zu erreichen; sie liegt mit der Spitze nach der Mitte des Abdomens zu, etwas unterhalb des Nabels. Die Appendix wird an der Spitze, wo sie verwachsen ist, gelöst und leicht vorgezogen. Dabei entleert sich wieder reichlich trüb-seröse Flüssigkeit; dieselbe wird ausgetupft. Die Appendix ist stark verdickt und angeschwollen, an der Spitze mit fibrinösen Beschlägen bedeckt, nicht perforiert. Resektion und Stumpfübernähung. Am Mesenterium des sich vordrängenden Dünndarms fallen zahlreiche Hämorrhagien sowie geschwollene Lymphdrüsen auf. Austupfen des Exsudats. Tiefer gelegene Darmschlingen erscheinen nicht injiziert. Nirgends eine Spur von Verklebungen. Reponieren der Därme. Peritoneal-Bauchdeckennaht. Die aufgeschnittene Appendix zeigt zahlreiche Hämorrhagien neben frischen Geschwüren der überall stark verdickten Schleimhaut und zwei kleine sub-

muköse Abszesse. Das peritoneale Exsudat erweist sich kulturell steril. In der Appendix Reinkultur von Koli; glatter Heilungsverlauf. Am 16. Tage aufgestanden. Keine Beschwerden, feste Nahrung, geheilt entlassen (4. IV. 1905).

Dieser Fall zeigt: 1. Daß die Appendix oft eine anormale Lage einnehmen kann, weiter, daß es unter Umständen schon sehr schnell zur Leukocytose kommt, auch ohne stärkere Eiterbildung; dann, daß es ohne Perforation zu entzündlichen Einwirkungen auf das Peritoneum und zur Bildung eines trüben, sterilen Exsudats kommen kann. Klinisch ist der Fall ein sprechendes Beispiel für den Nutzen der Frühoperation. Hätte man sich durch das Fehlen eines deutlichen Tumors von der Operation abhalten lassen, wäre es wahrscheinlich bei der ungünstigen, medialen Lagerung des Processus unter schneller Zerstörung seiner Wand und bei dem Fehlen von Verwachsungen zur diffusen Ausbreitung des Prozesses gekommen. Daß es sich um sehr virulente Bakterien gehandelt hat, beweist wohl der schwere pathologisch-anatomische Befund nach so kurzer Zeit.

Fall 7 (H) zeigt uns, wie schnell der Prozeß fortschreitet, etwa 20 Stunden später wie beim vorigen und die Operation kann schon nicht mehr retten.

Anamnese: W. H., 10 J., Vorarbeiters Sohn. Aufgen. 24. V. 1906, morgens, 22. V. in der Schule plötzlich mit heftigem Erbrechen und Leibschmerzen erkrankt. Letzter Stuhl 25. V. Bisher stets Schmerzen in der rechten Seite.

Aufnahmebefund: Leib gespannt, nicht aufgetrieben. Kleine, deutliche, wulstige, sehr druckempfindliche Resistenz an der typischen Stelle. Temp. 38,8, Puls 120, Leukocyten 28000. Sofortige Operation in Chloroform-Äther-Sauerstoffnarkose 12 Uhr 30 Min. p. m. (Dr. Kümmell). Üblicher Schrägschnitt in der Blinddarmgegend in der Höhe der Resistenz. Das Peritoneum ist sulzig verdickt. Nach Eröffnung desselben quillt stinkender Eiter hervor. In der scheinbar abgekapselten Abszeßhöhle ist der zum Teil gangränöse Wurmfortsatz sichtbar, welcher eine linsengroße, etwa in der Mitte gelegene Perforationsöffnung zeigt. Bei der Lösung des Wurmes werden Verklebungen gelöst, so daß sich gesunde Darmschlingen in das Operationsfeld vordrängen. Die Lösung des Wurmes ist außerordentlich schwer, weil er in der zentralen Hälfte mit dem Coecum fest verbacken ist und das in der Tiefe fixierte Coecum sich nicht vorziehen läßt. Bei der Lösung geht der Wurm zum größten Teil seiner Serosabekleidung verlustig und läßt sich die Übernähung des Stumpfes nur schwierig und unvollkommen ausführen. Vioform-Gazetamponade nach der freien Bauchhöhle hin und Tamponade der Abszeßhöhle. Puls 2 Stunden nach der Operation mittel-voll, regulär, 100. Gegen Abend Klagen über starke Leibschmerzen. Gesicht verfallen, Pulsus minimus. Infusion 1000 ccm Kochsalzlösung ohne Erfolg; Erbrechen.

25. V.: Rapider Verfall. Leib bretthart, allgemeine Peritonitis, abends 10 Uhr 30 Min. exitus letalis.

Aus dem Sektionsprotokoll sei nur folgendes hervorgehoben: Bauchhöhle: Darmschlingen rechts unten zum Teil durch lose Verklebungen am parietalen Peritoneum fixiert. In dem dadurch teilweise abgeschlossenen Raum 200 ccm grün-gelbe, trübe Flüssigkeit von fäkulentem Geruch. In der ganzen

Bauchhöhle trüb-gelbe Flüssigkeit mit zahlreichen die Därme bedeckenden Fibrinflocken. Därme stark injiziert. Oberfläche rauh und getrübt. Der Wurmfortsatz fehlt; an dessen normaler Insertionsstelle findet sich eine 5 mm große kreisförmige Nahtfläche, die für 20 cm Wasserhöhe dicht ist.

Dieser Fall zeigt die Wichtigkeit und Bedeutung des oft latent verlaufenden Anfangsstadiums. Gerade bei Kindern, darauf macht auch Sonnenburg in seiner neusten Veröffentlichung wiederum aufmerksam, bleibt dies besonders oft unbemerkt, oder wird nicht richtig erkannt und gedeutet. Es wird auch wohl hier voraufgegangen sein, denn es ist nicht anzunehmen, daß sich in so kurzer Zeit so feste Verwachsungen gebildet haben sollten, daß der Wurm nur unter Verlust seines ganzen peritonealen Überzugs entfernt werden konnte. Sie erschwerten hier die Operation ungemein und begünstigten den unglücklichen Ausgang.

Auch die schnell eingetretene Perforation deutet auf ein voraufgegangenes chronisches Stadium hin, vielleicht auf Prozesse, wie sie oben als relative Heilung beschrieben sind. In diesem Falle war nach der Anamnese, sowie nach den Ergebnissen bei der Palpation mit einem größeren Abzeß noch nicht gerechnet worden.

Vielleicht wäre der Fall zu retten gewesen, wenn er 24 Stunden früher eingeliefert worden wäre. Er gehört jedenfalls nicht zu den Fällen, die, wie oben erwähnt, die Prognose völlig täuschen; dagegen spricht die Anamnese, die schon von vornherein auf eine schwere Erkrankung hinwies.

Interessant ist in mancher Hinsicht auch der Fall 17. (A. St., Kontorist. Aufgenommen 18. IX. 1905). Appendicitis gangraenosa (Peritonitis perforativa purulenta).

Anamnese: Vor sechs Jahren angeblich wegen Sanduhrmagen von Dr. Kümmell gastroenterostomiert. Am 13. IX. wurde Pat. von einem Mann vor den Leib gestoßen und empfand dort angeblich sofort ein unangenehmes Gefühl. Am 14. IX. nachmittags erkrankte er mit Schmerzen im Leib, die allmählich stärker wurden. Am 15. IX. heftige Schmerzen, zu Bett; am 16. angeblich „Kotbrechen", das am 17. noch stärker auftrat. Flatus sollen in diesen Tagen stets abgegangen sein. Aufgen. 18. IX. nachmittags. Alte Laparotomienarbe; etwas angegriffenes Aussehen, aber keineswegs peritonitischer Habitus. Ziemlich guter Puls 100, Temp. 38,6; Abdomen gespannt, mit Darmzeichnung ohne Peristaltik, Epigastrium vorgewölbt. Dort und nach unten rechts hin heftiger Druckschmerz. Kein deutlich fühlbarer Tumor. Über dem Magen laute Tympanie. Faeculenter foetor ex ore. Mit dem Magenrohr wird viel Gas und 400 ccm Flüssigkeit entfernt. Darauf Erleichterung. In der Nacht vom 18.—19. mehrfaches Kotbrechen (ca. 20 ccm). Diagnose: Ileus? Strang? Operation am 19. IX. 1 Uhr p. m. (Dr. Sick). In Chloroform-Äthernarkose werden die Bauchdecken in der Mittellinie vom Nabel bis zur Symphyse gespalten. Die Därme sind stark gebläht und drängen sich in die Wunde vor. Überall eitrige Belege auf der stark trüben, roten Serosa; aus dem kleinen Becken quillt eine Menge stinkender Eiter hervor. Der Wurm-

fortsatz ist total gangränesziert und an seiner Spitze perforiert. Resektion des Wurms. Ausspülen der Bauchhöhle und des kleinen Beckens mit Kochsalzlösung. Situationsnähte nach ausgiebiger Tamponade der Bauchhöhle. Behandlung: Kochsalzinfusion, Magenspülung, Darmrohr, 5 mmgr. Atropin vier Tage lang. Coriamyrtin: 0,001 3mal p. d. 7 Tage lang. Die Temperatur stieg nicht über 39. Am 23. IX. Anfangszeichen von Atropinintoxikation, die auf stärkere Dosen Morphium wieder zurückgehen. Am 29. IX. Blasenbeschwerden; es muß katheterisiert werden. Cystitis. 22. X. Die Bauchwunde ist fest vernarbt; Urin sauer, frei von Eiweiß und Zucker. In kassenärztliche Behandlnng entlassen. Nachuntersuchung am 20. XII. 05: Angeblich noch Beschwerden im Leib bei langem Stehen. Patient muß eine Leibbinde tragen. Die Narbe ist fest und reaktionslos. Die Musculi recti liegen freilich nicht ganz fest aneinander, eine eigentliche Hernie ist aber nicht vorhanden. Sonst fühlt sich der Patient wohl.

Der Fall zeigt vor allem, wie schwierig unter Umständen die Diagnose sein kann. Die frühere Laparotomie, das Fehlen des ausgeprochenen peritonitischen Habitus, ließen, wie das geschehen, am ehesten an einen Ileus denken. Dafür sprach: das frühzeitige Auftreten von Miserere, die starke Auftreibung der Därme. Der einzige Hinweis auf die Ileocoecalgegend war in der starken Druckempfindlichkeit daselbst gegeben; doch fand sie sich auch im Epigastrium. Die fehlende Peristaltik mußte unter anderem auf die Peritonitis hinweisen, doch gegen dieselbe sprach wiederum der Habitus und der verhältnismäßig gute Puls. Auch die Anamnese gab bis auf das Trauma, das hier wohl als auslösendes Moment der Appendicitis anzusehen ist, keinen sicheren Fingerzeig. Sicher bestand schon, wie das Präparat zeigt, eine schwere chronische Veränderung des Processus.

In Hinsicht auf die übrigen Fälle sei nur noch auf folgende Punkte aufmerksam gemacht:

Wir haben es zehnmal mit dem ersten Anfall zu tun. Dabei fehlt in sieben Fällen anamnestisch jede Spur von Beschwerden, Schmerzen oder Magendarmstörungen, die klinisch hätten vermuten lassen können, daß der Processus schon mehr oder weniger lange Zeit vorher einmal erkrankt gewesen. Trotzdem finden sich in vier von diesen Fällen Veränderungen, die sicher älter sind, als diese scheinbar erste Erkrankung.

Fall	Pathologisch-anatomische Diagnose	Zeitpunkt der Operation
5	Ulceratio gangraen. acuta Proc. verm. Enteritis chronica c. Strictura	26 Stunden
7	Perforierter Wurmfortsatz	50 „
13	Enteritis Proc. verm. acuta et strict.	30 „
16	Proc. verdickt und in ganzer Länge mit dem Coecum verwachsen	2 Tage

Betrachten wir noch kurz Fall 14, der für die Bedeutung der Thrombenbildung bei dieser Erkrankung im Sinne Meisels sprechen würde. Es sei in extenso nur der Operationsbefund wiedergegeben: Schnitt in der Ileocoecalgegend parallel der Beckenschaufel. Nach Durchtrennung des Peritoneums zeigt sich das Coecum bedeckt von sehr verdicktem, knolligem Netz, das bis ins kleine Becken hinabzieht. Abtamponieren der Bauchhöhle. Nach vorsichtiger Lösung des Netzes kommt man auf die Appendix, die bis ins kleine Becken reicht und mit dem unteren Ende in einem serös-eitrigen Exsudat schwimmt. Sorgfältiges Austupfen derselben und Resektion der Appendix. Es findet sich im Mesenteriolum etwa in der Mitte ein gangränöser infarktähnlicher Keil. In dieser Ausdehnung ist auch die Appendix gangränös. Abtragen des ganzen Mesenteriolums mit der Appendix. Tamponade nach der Gegend des eitrigen Exsudates hin. Resektion des infizierten Teils des verdickten Netzes. Naht der Wunde bis auf den untersten Tamponadewinkel. Reaktionslose glatte Heilung.

Fig. 2.

Es wurde schon oben erwähnt, daß man sich keineswegs schematisch an die Regel binden solle, nur die Fälle der ersten 48 Stunden zu operieren. Die nachfolgende Tabelle mag an der Hand dieser Fälle zeigen, wie man unter den oben angeführten Umständen die Frist für die Frühoperation weiter ausdehnen kann. Jedoch soll man sich immer bewußt bleiben, daß unter den Fällen, die nach einem Zeitraum von zweimal 24 Stunden zur Operation kamen, eine verhältnismäßig große Zahl ist, bei denen sich bereits, ohne daß es mit Sicherheit zu diagnostizieren war, eine Eiterung um den Processus herum gebildet hatte. Streng nach unsern oben angeführten Regeln, hätten diese Fälle bei sicherer Erkenntnis der Verhältnisse einer zunächst exspektativen Behandlung unterworfen werden müssen. Der sicher vom Glück begünstigte gute Erfolg in diesen Fällen darf uns nicht davon abhalten, bei Anfällen, die länger als zweimal 24 Stunden bestanden haben, mit der Indikation zur Operation noch vorsichtiger vorzugehen. Immer wieder muß darauf hingewiesen werden, daß der Erfolg der Frühoperation um so sicherer ist, je früher dieselbe ausgeführt wird, und deshalb muß auch, wofür vor allem Riedel eintritt, auf die Ärzte in Stadt und Land eingewirkt werden, ihre Patienten so früh als möglich zur Operation zu schicken. Merkwürdigerweise kam, — man kann wohl sagen zufällig — in dem Jahre 1905 kein Fall in den ersten 24 Stunden zur Operation; und doch sind die Resultate gute zu nennen.

Operation in den	Anzahl	Heilungen	Todesfälle
Ersten 24 Stunden	0	0	0
Zweiten 24 „	8	8	0
Dritten 24 „	6	5	1
Vierten 24 „	0	0	0
Fünften 24 „	0	2	0

Abszeßoperation (Inzision).

In einer Reihe von Fällen, in denen aus Gründen verschiedenster Art der günstige Moment zur Frühoperation verstrichen war, erfordern die Erscheinungen zu früherer oder späterer Zeit eine andere Operation, die Inzision, und zwar dann, wenn es zur Ausbildung eines sicheren Abszesses gekommen ist. Die Abszeßeröffnung ist historisch betrachtet die älteste Operation, die man bei der Blinddarmerkrankung ausgeführt hat. Es war der naheliegende Gedanke, einen Abszeß, der sich im Verlaufe der Erkrankung entwickelte und womöglich dicht unter den Bauchdecken zu fühlen war, zu inzidieren, um die Gefahr eines Durchbruches in die freie Bauchhöhle zu beseitigen, den Kranken von seinem Eiter zu befreien und so die Heilung zu beschleunigen.

Die wichtigste Frage bei der Abszeßoperation ist schon oben berührt worden: Soll man radikal operieren, d. h. die Appendix auf jeden Fall entfernen, oder soll man sich mit der Inzision begnügen? Es sind im wesentlichen zwei Gründe, die zugunsten der Radikaloperation angeführt werden: 1. Nur dann ist die Infektionsquelle sicher beseitigt. 2. Man bedarf später nicht einer zweiten Operation, die bisweilen doch erhebliche Schwierigkeiten machen kann, zu der außerdem manche Patienten zu ihrem Schaden sich oft nicht entschließen können, die im übrigen auch nicht immer gut abläuft. Gegen den ersten Punkt wird mit Recht immer wieder auf die Gefahren und Schwierigkeiten hingewiesen, die in dem Aufsuchen des oft sehr versteckten, in Eiter und Fibrin eingebettet liegenden Wurmfortsatzes und in dem Lösen frischer Verklebungen bei seiner Herausnahme drohen. Es ist deshalb ratsamer, wie das jetzt wohl die Mehrzahl der Chirurgen tut, die Appendix nur dann zu entfernen, wenn sie sofort und leicht, ohne jedes Suchen und ohne alle Lösungsversuche zu entfernen ist. Andernfalls ist es in der Mehrzahl der Fälle nötig, später die Intervalloperation auszuführen. Unnötig ist dies nur in jenem Bruchteil von Fällen, in denen sich der Wurmfortsatz vor unsern Augen in toto oder in großen Fetzen abgestoßen und mit dem Abszeßeiter entleert hat.

Der einfache und rationelle Gesichtspunkt, größere Abszesse an

günstigster Stelle, da wo den Sekreten am leichtesten Abfluß verschafft wird, zu öffnen, gilt heute so gut wie früher. Es hat sich nur das Material bezüglich der Blinddarmentzündung mit der besseren und früheren Diagnostik und mit dem größeren Anklang, den die Frühoperation in den letzten Jahren gefunden hat, nicht unwesentlich geändert. Die Zahl der Patienten, die bereits mit ausgebildetem Abszeß in die Behandlung kommen, hat wohl schon, wenn auch vielleicht nicht sehr stark, abgenommen und wird es hoffentlich weiter, je mehr sich die Kenntnis von den guten Resultaten der Frühoperation unter dem Publikum verbreitet. Immerhin ist auch heutzutage noch für eine ziemlich große Anzahl von Fällen diese Operation indiziert und zwar handelt es sich im wesentlichen um zwei Gruppen von Kranken, die sich wenigstens nach einzelnen Gesichtspunkten voneinander trennen lassen.

Es sind zunächst diejenigen Fälle, in denen es verhältnismäßig früh, oft noch innerhalb des Zeitraumes, den wir für die Frühoperation geeignet hielten, schon zur Entwicklung eines deutlich nachweisbaren Abszesses gekommen ist, anderseits jene Fälle, in denen sich erst im späteren Verlaufe, oft erst nach Abklingen der ersten akuten Erscheinungen und nach einer mehr oder weniger langen Periode (ca. 2—3 Wochen nach Beginn der Erkrankung) der Besserung meistens unter erneutem Anstieg der Temperatur und Erhöhung der Leukocytenwerte, die Ausbildung eines Abszesses anschließt.

Gerade die erste Gruppe macht bezüglich der Indikationsstellung, ob man operieren soll oder nicht, oft ganz erhebliche Schwierigkeiten. Hier gilt es häufig gleich bei der Aufnahme des Patienten ins Krankenhaus, nach der ersten Untersuchung die Entscheidung zu fällen. Wir wissen, daß wir es in solchen Fällen, wo es so frühzeitig zur Perforation des Wurmfortsatzes und zur Ausbildung von Erscheinungen kommt, die für einen Abszeß sprechen, meistens mit sehr schweren Formen der Erkrankung und mit hochvirulentem Bakterienmaterial zu tun haben. Wir wissen, daß wir meistens nur auf sehr lockere Verklebungen in der Umgebung des Abszesses zu rechnen haben, und müssen daher uns stets der Gefahr einer allgemeinen Infektion des Peritoneums als Folge der Operation bewußt sein. Dabei müssen wir uns oft auf recht dürftige anamnestische Angaben der meist Schwerkranken verlassen, die vorher bisweilen garnicht, bisweilen nur kurze Zeit in sachgemäßer ärztlicher Behandlung gewesen sind. Da ist es nun schwer, richtig zu entscheiden, ob man gleich operieren, oder ob man noch abwarten soll und je nach dem Ausfall der Operation wird man sich gelegentlich sagen müssen, in diesem Falle wäre ein Abwarten, in jenem ein rascher Entschluß zur Operation vielleicht von größerem Nutzen gewesen.

Wie schwer oft die Entscheidung der Frage ist, ob die Erkrankung noch auf die Appendix beschränkt ist, oder ob es schon zur Perforation des Wurmfortsatzes und zur Eiterbildung in seiner Umgebung — zur Abszeßbildung — gekommen ist, davon ist schon oben die Rede gewesen. Hier sei nur noch einmal darauf hingewiesen, daß auch eine kleine Zahl unserer frühoperierten Fälle eigentlich in die Gruppe der frühen Abszeßoperation zu rechnen sind, wo wir gegen unsere Erwartung bei der Operation schon Durchgängigkeit der Appendix und Eiterbildung in der Umgebung fanden.

Aber auch in entgegengesetzter Richtung kann uns gerade in diesen Fällen die einmalige Untersuchung irre leiten. Man glaubt nach den anamnestischen Angaben des Patienten, dem ganzen Krankheitsbild und dem Palpationsbefund einen großen, eventuell gashaltigen Abszeß vor sich zu haben, der anscheinend unter starker Spannung steht. Es wird operiert und nun findet sich ein ganz kleiner, tief gelegener, lokaler oder auf die nächste Umgebung der Appendix beschränkter Prozeß. Der Tumor war durch locker verklebte, eventuell stark geblähte Darmschlingen oder einen sich isoliert kontrahierenden Muskelbauch vorgetäuscht, eine Täuschung, auf die auch schon Sonnenburg seit langem aufmerksam gemacht hat. Wir werden unten auf einen solchen Fall näher eingehen.

Über die Gruppe unserer Fälle von Inzisionen, die verhältnismäßig frühzeitig operiert worden sind, möge folgende Tabelle auf Seite 36 Aufschluß geben.

Es handelt sich um sieben Fälle mit dem auffallend hohen Prozentsatz von zwei Todesfällen. Von den fünf geheilten Fällen wurden vier später der Intervalloperation mit günstigem Erfolge unterzogen, in einem Falle verweigerte der Patient die ihm dringend empfohlene Intervalloperation, ein Moment, was häufig und nicht ganz mit Unrecht für die Frühoperation ins Feld geführt wird.

Es sei hier noch besonders darauf hingewiesen, daß im Fall 19 die Entscheidung, ob man es noch mit einem rein auf den Blinddarm lokalisierten Prozeß, einer reinen Appendicitis, zu tun hatte, oder ob es schon zur Entwicklung eines Abszesses gekommen war, schwierig war. Trotzdem letzteres der Fall war, war die Zahl der Leukocyten eine niedrige (4800). Noch geringer war ihre Zahl im Fall 23, der am 4. Tage post operationem einer Lungenembolie erlag. Hier betrug bei einem großen abgesackten Abszeß die Leukocytenmenge nur 4000, vielleicht ein Hinweis darauf, daß dem Patienten, einem starken Potator, schon von vornherein nur geringe Widerstandskräfte zur Verfügung standen. Gerade dieser Fall mahnt bei der Behandlung derartiger Schwerkranker große Vorsicht walten zu lassen und erinnert an die Be-

merkung Sonnenburg's, daß man jeden schweren Appendicitiskranken als einen Thrombenträger betrachten müsse. Auch Fall 24 zeigt eine niedrige Leukocytenzahl. Hier nahm man an, daß sich von einer vielleicht verlagerten Appendix im linken Hypogastrium ein abgesackter Abszeß gebildet hätte und glaubte nach dem Allgemeineindruck, der Beschaffenheit des Pulses, dem lokalen Befund usw., eine allgemeine Peritonitis ausschließen zu können. Jedoch schon bei der ersten Eröffnung des Peritoneums quoll fäkulent riechender Eiter hervor. Schon am nächsten Tage bestand hochgradiger Meteorismus. Man versuchte noch durch Inzision rechts Luft zu schaffen; doch erlag der Patient in wenigen Tagen der allgemeinen Peritonitis.

Weiter ist an dieser Stelle auf die Fälle näher einzugehen, bei denen sich meist nach dem Ablauf der ersten akuten Erscheinungen unter erneuten Krankheitserscheinungen mehr oder weniger rasch, oft unter unseren Augen, ein Abszeß entwickelt, der die Eröffnung notwendig macht.

Als Beispiel möge Fall 25 dienen:

M. Heinrich. Prot. Nr. 12817.

Anamnese: Seit dem 4. IX. 1905 Magen-Darmbeschwerden. Seit dem 5. IX. Leibschmerzen, Erbrechen, bettlägerig, Fieber. Letzter Stuhl: 9. IX. früh. Aufgen. 9. IX.

Aus dem Status: Abdomen: Bauchdecken mäßig gespannt; kein Meteorismus, Magengegend frei. Im Bereich der Ileocoecalgegend besteht ziemlich heftige Druckempfindlichkeit, ca. 3 Finger breite Resistenz, nicht scharf abgegrenzt. Milz o. B., Leber nicht nachweisbar vergrößert, Gallenblasengegend o. B. Nirgends Druckempfindlichkeit, rechte Lumbalgegend und Wirbelsäule o. B. Stuhl seit dem 9. IX. nicht mehr erfolgt. Winde gehen ab. p. Rektum nichts palpabel. Urin o. B. 11. IX. Pat. ist seit der Aufnahme subjektiv ziemlich beschwerdefrei. Fieber mäßig bis 39. Puls gestern und heute ganz kräftig, 80—90. Atmung o. B. Resistenz in der Ileocoecalgegend sehr empfindlich jetzt schärfer abgegrenzt mehr nach obend reichend. Bisher ist kein Erbrechen und Übelkeit beobachtet. Winde gehen ab. Stuhl bisher nicht erfolgt. 15. IX. In den letzten Tagen subjektiv viel besser, Temperatur geht lytisch zurück. Puls 80—90 kräftig. Abdomen in den letzten Tagen weich. Kein Meteorismus. Im großen und ganzen macht Pat. einen günstigen Eindruck. Leukocyten von 22000 auf 19000 abgefallen. 16. IX. Subjektiv: Gutes Befinden, Pat. schläft gut und hat keine Schmerzen. Abdomen weich, nicht druckempfindlich. In der Ileocoecalgegend gut abgegrenzte, mäßig empfindliche Resistenz. Mittags Probepunktion: ergibt reichlich fäkulenten Eiter. Seit dem 13. mit 37,8 Temp. ist dieselbe bis heute wieder auf 39 gestiegen. 18. IX. Da die Temperatur weiter steigt, der Abszeß sichtlich größer wird, heute in Sauerstoff-Chloroformnarkose Operation, bei der eine große ca. 400 ccm stinkenden Eiters enthaltende Abszeßhöhle, die retroperitoneal gelegen ist, eröffnet wird. Tamponade, Verband. Pat. wird am 25. X. geheilt entlassen.

Abszeßinzision: 7 Fälle sofort nach der Aufnahme operiert. Davon 4 mit späterer Intervalloperation = 0 Todesfall, 3 ohne eine solche = 2 Todesfälle.

Name, Alter u. Prot.-Nr.	Anamnese	Abszeßinzision	Indikation zum Eingriff	Bemerkungen	Sektionsbefund
18. M. Wihelmine. ♀ 19 Jahre. Aufgen. 5. IV. 05. 5566.	Vor 3 Tagen mit Leibschmerzen, Erbrechen und Durchfall erkrankt. Früher gesund. 1. Anfall.	Großer Abszeß, der bis ins kleine Becken reicht. Appendix kommt nicht zu Gesicht. Dauer: 63 Tage.	Große Resistenz mit völlig gedämpftem Schall bis zur Mittellinie. Starke Auftreibung des Abdomens, Neigung zum Brechen und Singultus. Kein verfallenes Aussehen, keine Peritonitis.	Nach der Inzision bleibt eine eiternde Fistel zurück. Auf Wunsch am 7. VI. geheilt entlassen. Kehrt wie bestellt am 15. VI. zur Intervalloperation zurück. Völlig geheilt am 15. VII. entlassen. Dauer: 63 und 30 Tage = 93 Tage.	—
19. G. Max. ♂ 12 Jahre. Aufgen. 11. IV. 05. 5394.	Vor 6 Wochen Blinddarmentzündung mit Leibschmerzen und Erbrechen. 10 Tage aus der Schule. 2. Anfall.	Kleiner, oberflächlich liegender, gut abgekapselter Abszeß. Operation am 11. IV. = 2. kr. Tag.	Kleiner scharf abgrenzbarer, hühnereigroßer Tumor, der förmlich druckempfindlich ist. Umgebung weich, nicht schmerzhaft. 4800 Leukocyten. Man glaubte es event. noch mit einem auf die Appendix lokalisierten Prozeß zu tun zu haben.	Später — 9. V. — Intervalloperation. Nach 50 tägiger Krankheitsdauer mit p. pr. verheilter Narbe entlassen.	—
20. D. Aloys. ♂ 19 Jahre. Aufgen. 7. IV. 05. 5209.	Stets gesund; nie Leibschmerzen. Seit 5 Tagen heftige Leibschmerzen in der r. Seite. 1. Anfall.	Intraperitoneal gelegener, apfelgroßer Abszeß mit reichlich dickem, stinkenden Eiter. Appendix nicht sichtbar. Operation am 8. IV.	Abdomen sehr empfindlich, straffe Spannung der Bauchdecken. Apfelgroßer der Beckenschaufel aufsitzender Tumor mit satter Dämpfung. Keine Anzeichen von allg. Peritonitis.	Später Intervalloperation. Nach 58 tägiger Krankheitsdauer geheilt entlassen.	—
21. D. Alexander. ♂ 18 Jahre. Aufgen. 14. VII. 05. 10083.	Früher nie krank. 12./13. nachts plötzlich heftige Schmerzen. 13. früh: einmal Erbrechen, allgemeine Mattigkeit. 1. Anfall.	14. VII.: Man kommt sofort nach Eröffnung des Peritoneums in einen großen Abszeß. 27. VII. Douglasabszeß durch Troïcart eröffnet: dicker, stinkender Eiter.	Leib gespannt. Guter Puls. 34 000 Leukocyten. Hoch an der Spina ant. sup. sitzende, deutliche Resistenz. Druckempfindlichkeit der Lumbalgegend. 34 000 Leukocyten ca. 34 Stunden nach Beginn. Per rectum nihil	Später Intervalloperation. Nach 77 tägiger Krankheitsdauer völlig geheilt entlassen.	—

22. D. Joachim. ♂ 26 Jahre Aufgen. 27. III. 05. 4632.	Früher gesund. 25. III. 1h p. m. mit Übelkeit, Erbrechen, heftigen Schmerzen in d. r. Seite erkrankt. 26. Verschlimmerung: fäkulentes Erbrechen. Am 27. nach 2 Tagen zuerst wieder Flatus.	Beim Schnitt quillt eine stark injizierte ad maximum geblähte Darmschlinge vor. Darunter eine pralle Resistenz, die sich als ein mehrere 100 ccm stinkenden Eiters enthalt. Abszeß erweist. Entleerung, Drainage.	Bedrohliche Erscheinungen bei deutlich ausgebildetem Abszeß schon nach 60h. Gutes Allgemeinbefinden.	Schneller Heilungsverlauf. 30. IV. auf Wunsch in ambulatorische Behandlung entlassen. Dauer 34 Tage und 41 Tage amb. Behandlung = 75 Tage.	—
23. Sch. ♂ Aufgen. 5. VIII. 05. 11183.	Früher gesund. Vor 3 Tagen plötzlich mit heftigen Leibschmerzen u. Erbrechen erkrankt. Seitdem weder Flatus noch Stuhl. Starkes Potatorium. 1. Anfall.	Das Coecum wird bedeckt von einem dicken, entzündlich geröteten Netzballen. Unter demselben ein retrocoecal gelegener, stinkenden Eiter enthaltender Abszeß. Ausräumung, Tamponade. Operation am 5. VIII. (4. Tag.)	Deutlich fühlbarer Tumor, gutes Allgemeinbefinden, keine Zeichen von Peritonitis.	Puls, Temperatur und Atmung für norm. Meteorismus geschwunden. Plötzlich am 4. Tage post operat.: Kollaps, Cyanose, Schweißausbruch, kalte Extremitäten (Lungenembolie!) Exitus nach einigen Stunden.	Embolia permagna arteriae pulmonalis utriusque lateris e Thrombos. v. obturat. Hypertrophia et dilatatio idiopathica cordis.
24. B. Hans. ♂ 48 Jahre. Aufgen. 10. II. 05. 2383.	Von 4 Jahren einmal Leibschmerzen. Am 7. II. morgens plötzlich erkrankt mit heftigen, kolikartigen Schmerzen in der l. Seite. Einmal Erbrechen. Seit dem 8. weder Stuhl noch Flatus, seit dem 9. Beschwerden beim Wasserlassen.	Schrägschnitt über dem Tumor links. Bei Eröffnung des Peritoneums quillt in Menge fäkulent riechender Eiter hervor. Einige eitrig belegte Darmschlingen liegen vor. Tamponade. Operation am 10. II. (4. Tag.)	Im l. Hypogastrium palpable Resistenz. Leib unterhalb des Nabels druckempfindlich, aber keine Auftreibung, gutes Aussehen, guter Allgemeinbefund. 6000 Leukocyten. Keine Anzeichen von allgemeiner Peritonitis.	11. II. noch starker Meteorismus. 12. II. Epigastrium aufgetrieben, Meteorismus. 14. II. Puls 120, stärkerer Meteorismus. Inzision in der r. Inguinalgegend: Entleerung von reichlich fäkulentem Eiter. Darmschlingen eitrig belegt. Abszeß geht ins kleine Becken. Austropfen, Drainage. 15: unter Zeichen allgemeiner Peritonitis Exitus letalis.	Allgemeine Peritonitis, nekrotischer Wurmfortsatz mit jauchigem Abszeß. Derselbe liegt am oberen Rande des kleinen Beckens.

Ebenfalls zu dieser Gruppe zu rechnen sind die Fälle, in denen sich im Anschluß an diffuse oder zirkumskripte peritonitische Erscheinungen im ersten akuten Stadium bei zunächst streng konservativer Behandlung an irgend einer Stelle des Abdomens Absackungen ausbilden, oder wo der Abszeß sich allmählich von rechts nach links zwischen den Darmschlingen oder durch das kleine Becken weiter verbreitet und erst auf der linken Seite die Bauchdecken erreicht. In letzterem Falle beobachtet man nicht selten, daß anamnestisch und klinisch Zeichen von schwerer allgemeiner oder zirkumskripter peritonitischer Reizung gefehlt haben. Hier genüge dieser Hinweis und ein Auszug einer solchen Krankengeschichte.

Fall 26. (G. August, 26 Jahre).

Anamnese: 1903 gastrisches Fieber. 1904 Masern. Am 7. XII. kam er mit Schmerzen im Leib von der Schule nach Hause. Am 8. zuletzt in geringer Menge normaler Stuhl. An diesem und den beiden folgenden Tagen: Erbrechen. Status: Temperatur 37,6, Puls 102. Abdomen leicht gespannt. Links unterhalb des Nabels etwa in der Mitte zwischen Nabel und Symphyse ist eine deutliche diffuse Vorwölbung zu sehen. Die Palpation ergibt daselbst eine leichte Resistenz, ebenso besteht hier Schmerzhaftigkeit bei Berührung. Rektaluntersuchung: Hinter der Blase fühlt man eine leichte Vorwölbung von weicher, nicht deutlich fluktuierender Konsistenz. Leukocyten 19000. Diagnose: Perityphlitischer Abszeß in der linken Bauchseite. Therapie: Eisblase auf den Leib, Tee, Kognakwasser. 14. XII. Dämpfung und Resistenz in der linken Bauchseite, zwei Finger breit oberhalb der Inguinalfalte: deutlicher, Schmerzhaftigkeit mehr konzentriert. Leukocyten 24000. 15. XII. Inzision 2 cm. oberhalb der Inguinalfalte. Entleerung von dickem, gelbem, stinkendem Eiter, der Bakterium Coli i. R. enthält. Drainage. 18. XII. Bei dem täglichen Verbandwechsel fließt noch immer reichlich stinkender Eiter ab. In der Tiefe der Inzisionswunde sieht man, wie der Eiter von rechts her vorfließt. Da aber nirgends eine Verhaltung zu fühlen und der Eiter genügend Abfluß zu haben scheint, wird von einem weiteren Eingriff abgesehen. Subjektiv Wohlbefinden. Fieberfrei. Der weitere Verlauf bietet dann nichts besonderes mehr. Der Pat. erholt sich allmählich und die Wunde schließt sich langsam. Pat. wird am 18. VI. mit fünf Pfund Gewichtszunahme am 34. Krankheitstage geheilt entlassen.

Bei einem weiteren Falle handelt es sich um einen Patienten (Fall 27), der erst am 6. Tage der Erkrankung zur Aufnahme kam. Da nach einigen Tagen exspektativer Behandlung der bestehende Abszeß keine Neigung zur Rückbildung zeigte, wurde Patient zur Operation verlegt. Abszeßoperation ohne Resektion. Ungestörter Heilungsverlauf. Auch hier verweigerte der Patient die Intervalloperation und wurde deshalb als zurzeit geheilt entlassen. Da die sechs anderen Fälle von Abszeßoperation zunächst auch mit Punktion behandelt wurden, mögen sie erst bei Besprechung derselben erwähnt werden, sowie drei andere bei der Intervalloperation.

Die Punktion.

Von der Tatsache ausgehend, daß bei vielen Appendicitis-Fällen, bei denen es zweifellos zur Ausbildung eines Abszesses gekommen ist, nach Perforation in den Darm, in die Blase oder durch Resorption Spontanheilung eintritt und anderseits den Operationen mancherlei Gefahren an sich und ungünstige Folgeerscheinungen (Bauchbruch) anhaften, lag der Gedanke nahe, durch eine Punktion den Abszeß zu entleeren oder der Natur durch eine solche die weitere Ausheilung zu erleichtern. Die zunächst unzweifelhaft berechtigte Scheu vor einer Punktion am Abdomen, sobald es sich um entzündliche Vorgänge handelt, ist teilweise durch mancherlei Erfahrungen, teils durch theoretische Gründe bedingt. Namentlich hatte man bei der Punktion geschlossener Hohlräume, in denen infektiöse Flüssigkeiten unter starkem Drucke standen, Mißerfolge gehabt, so z. B. besonders bei der Punktion an der entzündeten Gallenblase oder nach diagnostischen Punktionen an vereiterten Echinococcus diffuse Peritonitiden folgen sehen. Aber bei den perityphlitischen Abszessen liegt die Sache anders: nur innerhalb des deutlich abtastbaren Geschwulstbezirkes darf punktiert werden; dabei ist stets mit solchen Verklebungen zu rechnen, daß ein Einstich mit feiner Kanüle nie schadet.

Es sei beiläufig hier ausgeführt, daß nach den langjährigen Erfahrungen von Professor Lenhartz selbst in den erwähnten Fällen die vermeintlichen Gefahren einer Punktion verhältnismäßig gering sind, wenn man sich genau an gewisse Vorschriften hält, die sich nach zahlreichen Versuchen als zweckmäßig herausgestellt haben.

Im Gegensatz zu vielen andern Klinikern, Internen, wie Chirurgen, greift Lenhartz sehr häufig zur Punktionsspritze und nach unsern Erfahrungen steht fest, daß in vielen unklaren Fällen die Patienten vor allem dem kühnen Gebrauch der Punktionsspritze ihre Rettung verdanken. Doch sei von vornherein darauf hingewiesen, daß es neben einer tüchtigen Übung und einer vorherigen genauen Orientierung vor allem darauf ankommt, daß man mit einem tadellosen Instrumentarium und unter strengster Aseptik vorgeht. Eine gut ziehende Spritze, eine genau passende nicht zu dicke, scharfe Kanüle sind Vorbedingung. Am häufigsten verwenden wir, als absolut keimfrei, die 20 ccm fassenden Lüerschen Glasspritzen, die ebenso wie die etwa 1 mm dicken, mit einem Mandrin versehenen etwa 6—9 cm langen Kanülen in geschlossenen Reagensgläsern trocken sterilisiert worden sind. Meistens genügt es, die äußere Haut kurz vor der Punktion mit Watte und Äther gründlich aber vorsichtig zu reinigen. Eingestochen wird meist auf der Höhe der Resistenz, an der Stelle der größten Druckempfindlichkeit,

vorsichtig, etwa 3—6 cm tief, indem mit gründlich desinfiziertem Finger die Haut in der Umgebung der Punktionsstelle leicht fixiert wird. Dann wird langsam aspiriert, wobei sorgfältig darauf geachtet wird, daß der Stempel der Spritze nicht zurückschnellt. Nachdem die Nadel nach beendigter Punktion mit kurzem Zug herausgenommen ist, legt Lenhartz besonderen Wert darauf, nach Deckung der Punktionsöffnung mit einem Zinkpflaster den Patienten völlig ruhig liegen zu lassen und mindestens 10 Minuten lang von geschultem Pflegepersonal mit der flachen Hand auf die Punktionsstelle einen gewissen Druck ausüben zu lassen. So wird die Gegend der Punktion zunächst völlig ruhig gestellt und eine rasche Verklebung der kleinen Punktionsöffnung ermöglicht. Dann wird eine Eisblase aufgelegt. Bei sehr zahlreichen Punktionen, die unter diesen Kautelen ausgeführt wurden, haben wir keinerlei Mißerfolge erlebt. Wohl besteht bei Punktionen in die freie Bauchhöhle die Gefahr, den Darm zu durchstechen, aber bei feinen und scharfen Kanülen und unter den oben angeführten Kautelen sind uns selbst in diesen Fällen bei sonst gesundem Darm niemals Schädigungen für den Patienten begegnet.

Schon seit vielen Jahren hat sich Prof. Lenhartz auch bei der Behandlung der Appendicitis die sonst mit der Punktionsspritze gemachten Erfahrungen zunutze gemacht und sie besonders in den Fällen angewendet, wo die übrigen Untersuchungsmethoden nicht mit Sicherheit die Entscheidung brachten, ob sich schon ein Abszeß, eine größere Eitersammlung um den erkrankten Wurmfortsatz gebildet hatte. Gab die Probepunktion ein positives Ergebnis, so war damit im allgemeinen die Indikation für ein weiteres chirurgisches Vorgehen gegeben. In manchen Fällen nun war es aber bei der Probepunktion ohne Schwierigkeit gelungen, mit der Spritze einige Kubikzentimeter, in einzelnen Fällen gar größere Mengen Eiters zu entfernen. Man beobachtete dabei ein Schwinden oder Kleinerwerden der vorher mehr oder weniger deutlichen Resistenz, man hörte, daß die Patienten sich nach der Punktion wohler fühlten, daß Schmerz- und Spannungsgefühle nachließen und sah bei weiterer Beobachtung, daß in einzelnen Fällen sich nach der ergiebigen Punktion neben den subjektiven, auch die objektiven Erscheinungen auffallend rasch zum Besseren wendeten, so daß in manchen Fällen der rasche und günstige Ablauf rein auf Rechnung der Punktion zu setzen war. Durch diese Ergebnisse ermutigt, haben wir versucht, bei einer größeren Reihe von Fällen in dieser Weise systematisch vorzugehen und auch bei einigen zunächst weniger günstig scheinenden Fällen unter steter genauer Beobachtung die Punktion als therapeutischen Eingriff zu versuchen.

Es versteht sich von selbst, daß ein derartiges Vorgehen zunächst

nur möglich war in einem Krankenhaus und unter steter ärztlicher Aufsicht und bei einem bestens geschulten Pflegepersonal. Ferner unter Bedingungen, wo ein eventueller chirurgischer Eingriff ohne weiteres hätte ausgeführt werden können.

Trotzdem wird ein derartiges therapeutisches Vorgehen, dessen sind wir uns wohl bewußt, lebhaften Widerstand wachrufen, namentlich auf Seiten derjenigen Chirurgen, die dem Ausspruch Roux beipflichten: „Cette ponction est quelquefois dangereuse, très souvent sans résultat, toujours inutile.“ Lenhartz ist anderer Ansicht: er hat es nicht nur gewagt, in zahlreichen Fällen die Punktion auszuführen, sondern auch Erfolge damit erzielt, die jedenfalls den Ausspruch Roux' wesentlich modifizieren müssen. Man muß auf Grundlage der Resultate zugeben, — auf die wertvollen diagnostischen Resultate habe ich schon kurz hingewiesen, — die Punktion als solche bei Appendicitis hat die Probe bestanden: die unten mitgeteilten Fälle mögen das beweisen.

Praktische Gründe kommen insofern in Frage, als zu berücksichtigen ist, was aus einer diagnostisch-therapeutischen Methode wird, sobald sie die Grenzen der Klinik verläßt und Gemeingut werden will, eine Frage, auf die hier zurzeit nicht eingegangen werden kann. Hier handelt es sich, wie schon erwähnt, um den an einem größeren Material angestellten Versuch, bei Fällen mit ausgebildetem Abszeß oder solchen, bei denen mit der Ausbildung eines solchen gerechnet werden mußte, durch eine oder mehrere Punktionen den Eiter zu entleeren und so die Heilung herbeizuführen oder doch zu beschleunigen; weiter darum, die sonst eventuell nötige Inzision, ihre Gefahren und Folgeerscheinungen zu vermeiden, endlich die Heilungsdauer zu verkürzen. Es mag hier an dieser Stelle noch extra betont werden, daß gerade deshalb die Punktion ursprünglich von Lenhartz gepflegt wurde, weil er bei einer Reihe von Kranken, die er selbst zur Abzeßinzision verlegte, tödliche, — vorher mit Sicherheit auszuschließende und auch bei der Operation sicher nicht vorhandene — Peritonitis eintreten sah! Seine Voraussetzungen nun, daß die Gefahren einer Punktion geringer seien, haben sich, wie unsere bisherigen Erfahrungen beweisen, als richtig erwiesen! Daß dabei in fraglichen Fällen die Punktion den vorhandenen Eiter erst mit Sicherheit nachzuweisen, unter Umständen auch erst eine richtige Vorstellung über die Lage des Eiterherdes zu geben vermag, dafür ist weiter unten noch ein Beispiel angegeben.

Daß es auch durch mehrfache Punktion nicht immer gelingt, große Abszesse zu entleeren, unterliegt keinem Zweifel. Häufig ist die starke Gasbildung daran schuld. Es wurde dann auch nie lange gewartet,

sondern stets die Inzision empfohlen. Anderseits kann sicher behauptet werden, daß viele Fälle außerordentlich günstig durch die Punktion beeinflußt werden, subjektiv wie objektiv. Es wurde schon darauf hingewiesen, daß manche Patienten noch während der Punktion äußern, daß es ihnen viel leichter wird, daß die Schmerzen nachlassen, daß der Druck und die Spannung geringer werden. Objektiv ist der Einfluß ein nicht weniger deutlicher. Die Größe des Tumors nimmt nicht nur fühlbar deutlich ab, man kann das oft sogar mit dem Bandmaß nachweisen. Vor allem fällt das Fieber in den meisten Fällen im Anschluß an die Punktion ab und sinkt die Leukocytenzahl oft verhältnismäßig rasch um erhebliche Werte. Es möge hier ein besonders ausgesprochenes Beispiel eines solchen Abfalls in Form einer Kurve folgen, das freilich aus einem früheren Jahre stammt und deshalb statistisch nicht mit verwendet wurde.

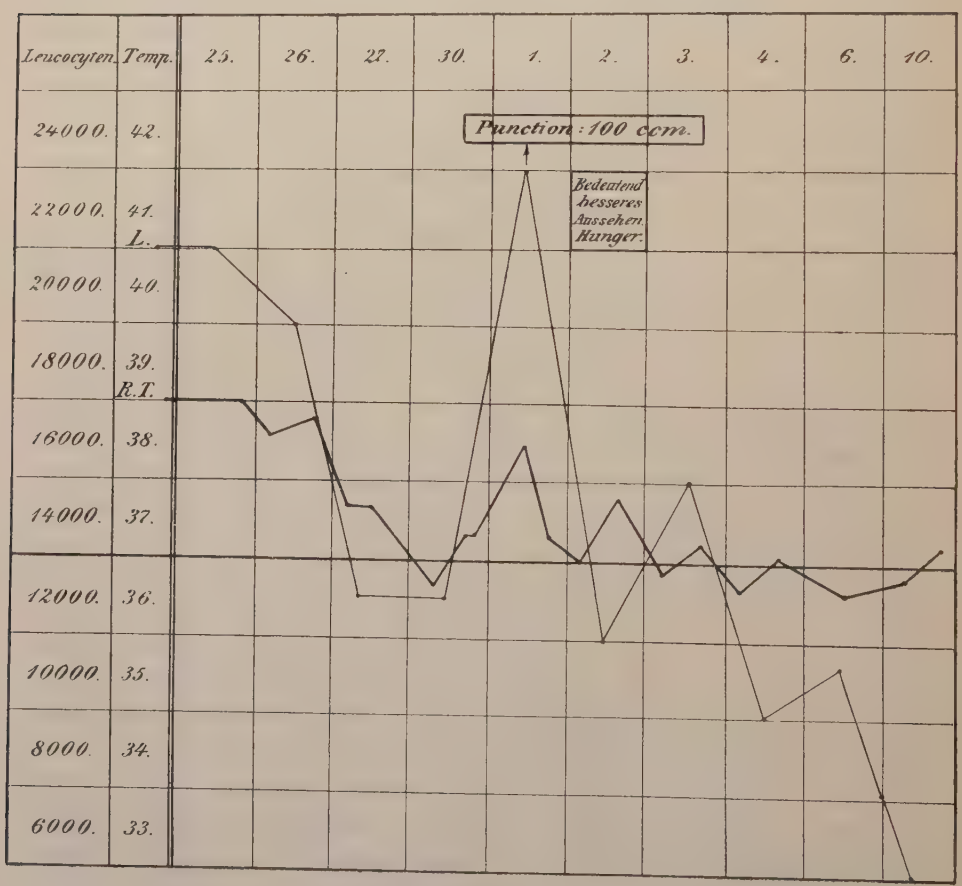

Fig. 3.

Fall O. Heinrich, 16 Jahre. Aufgen. 24. XII. 1902.

Anamnese: Früher gesund. Am 23. XII. übel, matt, Kopfschmerzen, Schmerzen in der Ileocoecalgegend. Abends: Dampfbad mit Massage! Am 24. Rizinusöl, dann heftige Schmerzen und Erbrechen. Aufnahme 24. XII. Status: Schwerer Allgemeineindruck, Shockerscheinungen, belegte Zunge, heftige allgemeine Leibschmerzen, besondere Druckempfindlichkeit in der Ileocoecalgegend, ohne daß man eine Resistenz fühlen kann. Temp. 39. Am 25. beginnende Resistenz in der Ileocoecalgegend, Meteorismus, per Rectum nihil. Temp. 39, Puls 102. Leukocyten 22490. Die anfangs sehr bedrohlichen Erscheinungen schwinden dann im Laufe der nächsten Tage, am 27. Flatus, am 28. ist der Meteorismus verschwunden und nur noch eine schmerzhafte Resistenz in der Ileocoecalgegeud vorhanden, die Temperatur unter 38 gefallen. Am 30. plötzlich wieder Temperaturanstieg, Resistenz größer. Am 1. I. 03 Punktion und Entleerung von 100 ccm Eiter. Im Ausstrich: Bakteriengemisch. Sofortiger Fieberabfall, Besserung des Allgemeinbefindens, am nächsten Tage klagt Pat. über Hunger und sieht bedeutend besser aus. Über die Leukocytenverhältnisse möge vorhergehende Kurve Aufschluß geben. Die Inzision brauchte in diesem Falle nicht gemacht zu werden.

Besser als viele Worte mögen eine Anzahl Kurven (s. Figg. 4—10) den Einfluß auf Fieber, Leukocyten, die Größe des Abszesses und das Allgemeinbefinden zur Anschauung bringen und so den günstigen Einfluß, den die Punktion auszuüben vermag, beweisen. Daß es nicht immer gelingt, dadurch die Inzision zu umgehen, wurde schon erwähnt.

Es mögen zuerst kurz die Fälle folgen, in denen es nicht gelang, die Inzision zu vermeiden. Im Falle (28) R. (Prot. Nr. 9479) handelt es sich um einen Patienten, bei dem sich ein bis zur Mitte der Nabelspinallinie

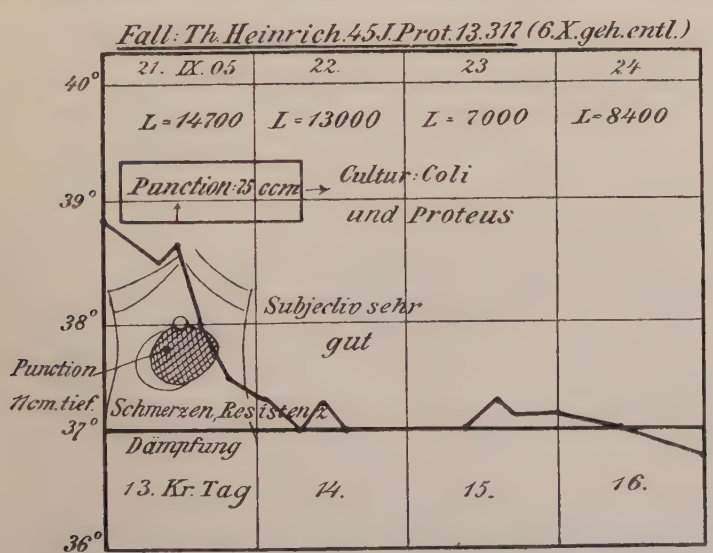

Fig. 4.

reichender Tumor ausgebildet zu haben schien, der mit negativem Erfolge punktiert wurde. Da derselbe keine Tendenz zur Rückbildung zeigte und das Fieber nicht abfiel, wurde die Operation empfohlen. Die Inzision

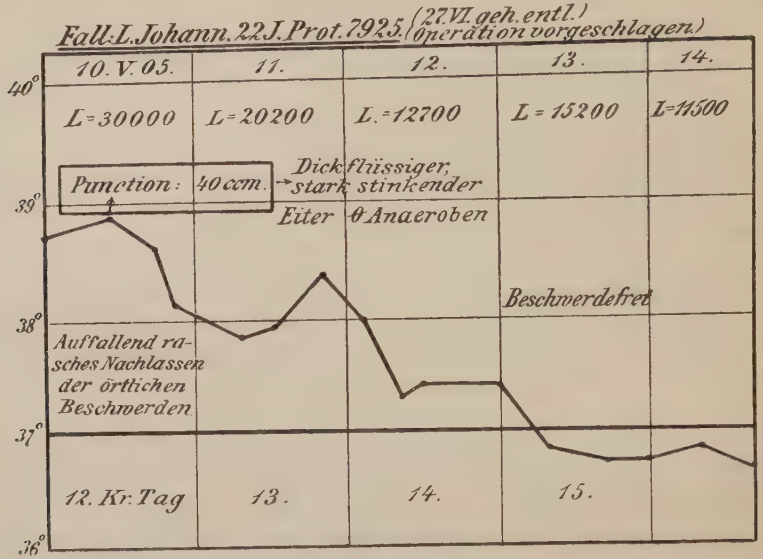

Fig. 5.

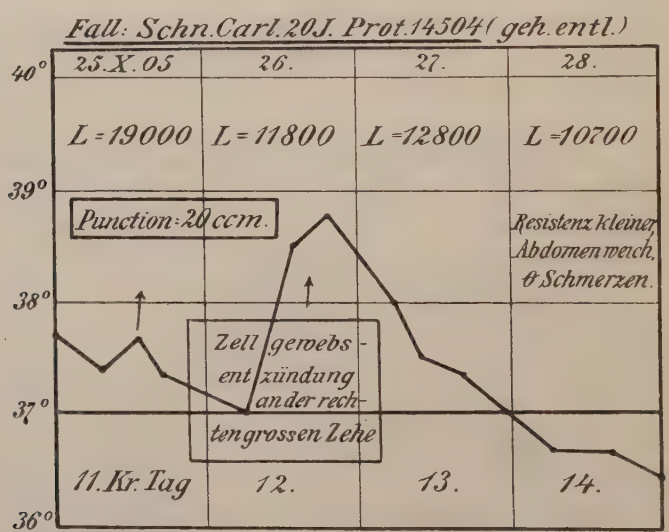

Fig. 6.

ergab dann nur geringe Verwachsungen und einen ganz kleinen Abszeß in der Tiefe hinter dem Coecum, der etwa einen Teelöffel voll Eiter enthielt. Die große Resistenz war zum Teil durch geblähte Darm-

schlingen vorgetäuscht. Tamponade, Heilung. Patient sollte später zur Appendektomie kommen, ist aber nicht erschienen.

Ebenfalls aus diagnostischen Gründen mußte ein Patient

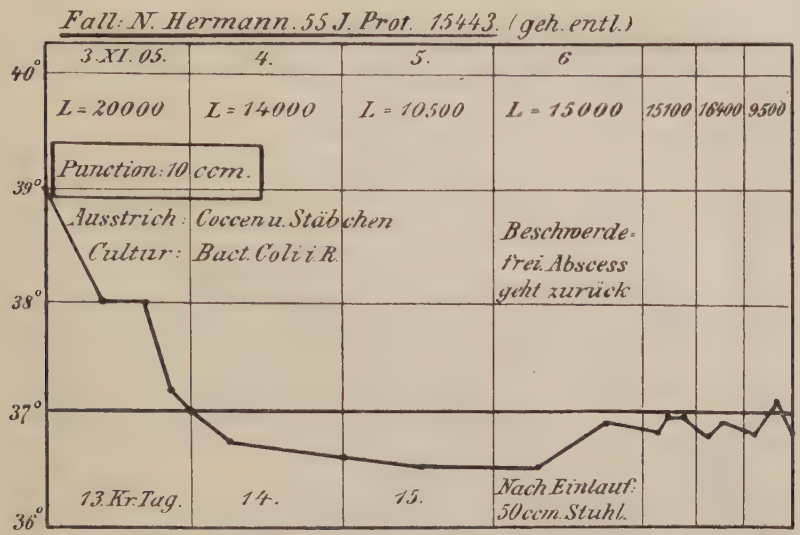

Fig. 7.

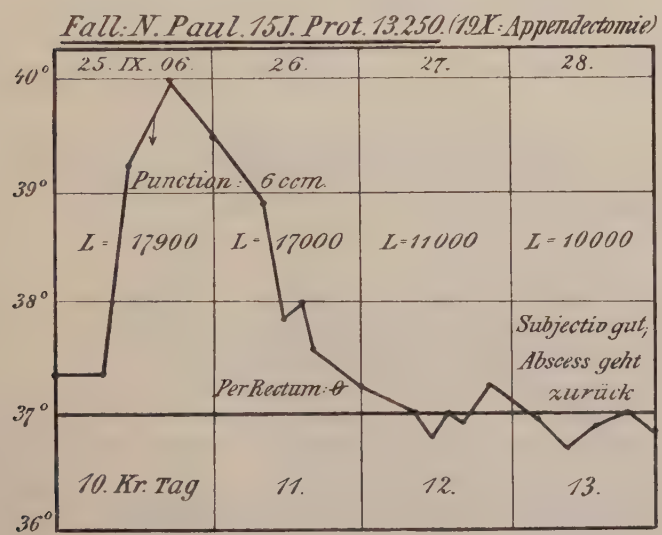

Fig. 8.

punktiert werden, (Fall 29. Schr. Prot. Nr. 654.) der unter den Zeichen einer akuten Appendicitis aufkam und dem die Frühoperation vorgeschlagen wurde, da es sich um eine frische, noch zirkumskripte Er-

krankung handelte. Patient verweigerte dieselbe und mußte so ein langes Krankenlager durchmachen, wobei schließlich durch eine diagnostische Punktion ein Abszeß festgestellt wurde. (Inzision.)

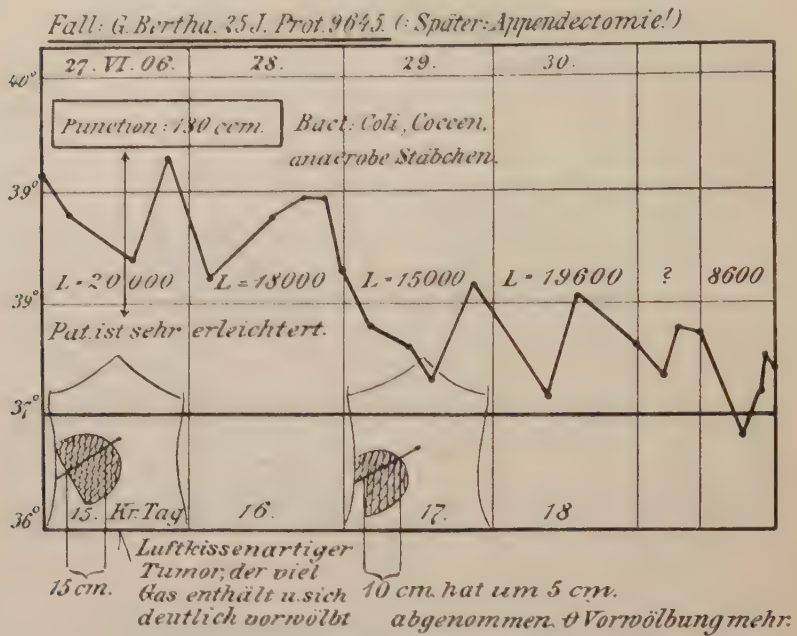

Fig. 9.

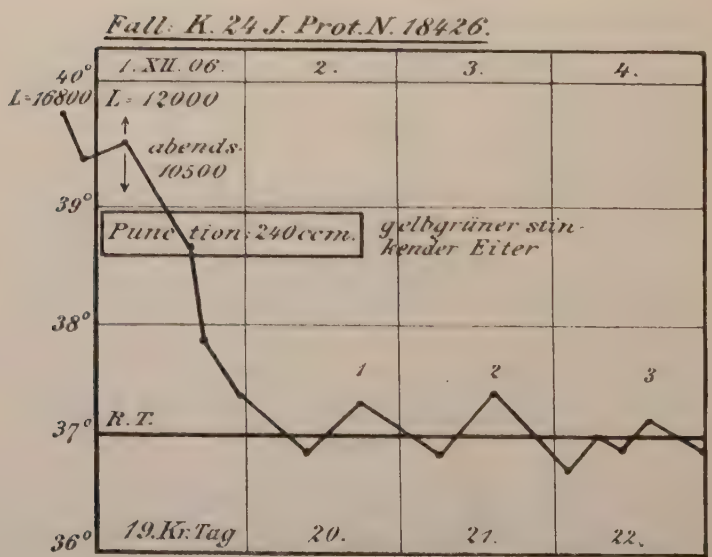

Fig. 10.

In Fällen, wo es nun nicht gelingt, die Inzision zu vermeiden, kann die Punktion doch einen günstigen Einfluß auf den Verlauf der Erkrankung haben; das zeigt uns der Fall (30) S. (Prot. Nr. 15998.) Es wurden hier 30 ccm entleert, worauf die Resistenz einen Finger breit ringsum kleiner wurde und die Schmerzen nachließen. Eine 2. Punktion von 50 ccm wurde mit gleichem Effekt ausgeführt. Da aber trotzdem der Abszeß wieder an Größe zunahm, mußte zur Operation geschritten werden. Also nicht immer kann ein positiver Erfolg das Fortschreiten hindern, wohl aber palliativ wirken durch Verminderung von Druck und Schmerzen und die Verringerung der Gefahr eines Durchbruches. In diesem Falle fand sich bei der Operation eine große, gut abgekapselte Höhle mit 300 ccm Eiterheilung.

Die letzten beiden Fälle dieser Gruppe betreffen Kinder, die beide schwere Appendicitiden mit Peritonitis durchzumachen hatten mit 2,25 bzw. 3 Monaten Heilungsdauer. Es sei aus beiden Krankengeschichten nur folgendes wiedergegeben. Beide Kinder kamen in schwer krankem Zustande mit peritonitischem Habitus auf und wurden dementsprechend zunächst exspektativ mit Kochsalzinfusionen behandelt. Beim ersten Fall 31 (Sch. Prot. Nr. 12686) wurde schon am 2. Behandlungstage die Eröffnung eines Abszesses per Rectum nötig, darauf 4 Tage später, nachdem eine Probepunktion im linken Hypogastrium stinkenden Eiter ergeben hatte, Inzision an dieser Stelle. 3 Tage später ergab die Punktion auch rechts am Mac-Burney'schen Punkt Eiter; es wurde auch hier inzidiert. Nach langem Krankenlager kam es dann endlich zur Heilung, worauf später noch die Appendektomie ausgeführt wurde. Der zweite Fall (32) (W. Prot. Nr. 2621) betrifft ein 11jähriges Mädchen. Hier ergab die Punktion am 14. Krankheitstage einen Abszeß im linken Hypogastrium, aus dem 75 ccm Eiter mit der Spritze entleert wurden. Vorübergehender, aber guter Erfolg: kein Schmerz mehr, Patientin schläft gut und klagt über Hunger. Doch wurde schon am übernächsten Tage wegen erneuter Vergrößerung des Abszesses die Inzision nötig. Es trat dann allmähliche Heilung ein. Da aber bei der Lage des inzidierten Abzesses links eine Verlagerung des Processus anzunehmen war, jedenfalls seine Lage ungewiß blieb und nach dem Überstehen einer, wenn auch zirkumskripten, so doch bis über Nabelhöhe ausgedehnten Peritonitis mit starken Verwachsungen gerechnet werden mußte, wurde in diesem Falle auf die nachfolgende Appendektomie verzichtet und das Kind in ausgezeichnetem Zustande geheilt entlassen.

Es mögen hier nun in tabellarischer Übersicht eine Anzahl von Fällen folgen, die nur mit Punktion behandelt wurden, bei denen es also gelang, auch ohne nachfolgende Inzision dauernde Einwirkungen zu erzielen. Von dem ersten und dritten Fall der Tabelle sind oben schon die

Temperatur und Leukocytenverhältnisse mitgeteilt worden. Die Krankengeschichte des letzteren, die als Beispiel einer besonders günstigen Beeinflussung gelten mag, soll hier noch kurz mitgeteilt werden.

Fall 33. Th. Heinrich, 45 Jahre. Prot. Nr. 13317.

Anamnese: Bisher war Pat. nicht krank. Seit etwa 3 Wochen Schmerzen im Unterleib, besonders beim Stuhlgang, welcher Schleim enthalten soll. Am 8. IX. stärkere Beschwerden und heftige, kolikartige Schmerzen im Leibe, liegt seitdem im Bett. Er nahm einmal Rizinusöl, wodurch sehr reichlich Stuhlgang mit viel Schleim erzielt wurde. Seitdem treten die Schmerzen nur noch zeitweise auf. Stuhl seit 5 Tagen nicht mehr erfolgt. Status praesens: Mittelgroßer, kräftig gebauter Mann. Starke Adipositas. Temp. 38,9, Puls 90, ziemlich kräftig. Zunge dick belegt, Foetor ex ore. Fette Bauchdecken; Palpation dadurch erschwert. Coecalgegend selbst wohl sicher frei. Dagegen besteht rechts und links um den Nabel herum, hauptsächlich unterhalb desselben deutliches Resistenzgefühl, etwa $1^1/_2$ Handteller groß. Lebhafte Schmerzen dort auf Druck und spontan (Blase selbstverständlich leer). Die Umgebung ist ziemlich weich, nicht empfindlich. Nierengegend beiderseits o. B. Per Rektum: nihil. Verlauf: 21. IX. Seit der Aufnahme vorgestern keine wesentliche Änderung. Noch Fieber bis 39,1. Belegte Zunge, kein Appetit. Resistenz und Schmerzen in der Umgegend des Nabels unverändert. Fluktuation? Mittags: Punktion mit langer Kanüle, etwa fingerbreit rechts unterhalb des Nabels, ca. 10—11 cm tief. Sofort füllt sich die Spritze mit dickem, gelbgrünem, fäkulent riechendem Eiter. Kultur: Koli und Proteus. Im ganzen wurden so 75 ccm aus der gleichen Tiefe entleert. Danach Resistenz und Schmerzen fast ganz geschwunden. Am Abend Fieberabfall, subjektiv viel besser. Keine Schmerzen mehr. Leukocyten 6 Stunden post punctionem: 14700. (Am Tage vorher: 22000.)

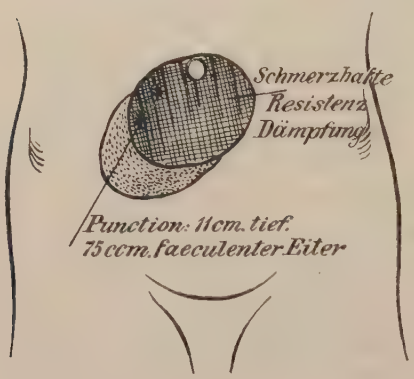

Fig. 11.

23. IX. Am Tage nach der Punktion völlig fieber- und beschwerdefrei. Zunge besser, Appetit. Stuhl etwa 6 Stunden nach der Punktion spontan, ohne Schmerzen. Die Resistenz in der Nähe des Nabels ist kaum noch nachweisbar, jedenfalls absolut schmerzlos. Leukocyten heute auf 7000 gesunken. 25. 9. Seit dem Abend nach der Punktion völlig fieber- und beschwerdefrei. Appetit sehr gut. Zunge jetzt rein. Stuhl täglich spontan, absolut keine Schmerzen mehr. Im Abdomen nur noch unbestimmte Resistenz; Coecalgegend frei. Niemals Blasenbeschwerden. Urin o. B. Leukocyten 8400. 26. IX. Die subjektive und objektive Besserung kurz nach der Punktion läßt sich nicht verkennen. 30. IX. Pat. ist jetzt absolut beschwerdefrei. Zunge rein. Abdomen nirgends empfindlich, überall weich, anscheinend noch rechts unterhalb des Nabels geringe Resistenz in der Tiefe. 4. X. Pat. ist seit der Punktion absolut beschwerdefrei, seit 13 Tagen fieber-

frei, sieht vorzüglich aus. Resistenz und Schmerzen im Abdomen völlig geschwunden. Steht auf am 6. X. Objektiv kein pathologischer Befund. Geheilt schon nach 17tägiger Behandlung entlassen. Er stellt sich noch einige Male in den nächsten Wochen in bester Verfassung wieder vor und ist ohne alle Beschwerden geblieben.

Vergleicht man auf folgender Tabelle den Befund vor und nach der Punktion, so wird man deutlich ihren günstigen Einfluß erkennen. Wir haben also außer den beiden oben (S. 44 Fall 38 u. 39 Schn. und N.) auf der Tabelle wiedergegebenen Fällen, die übrigens im weiteren Verlauf nichts besonderes boten und fieberfrei bis zur Heilung verliefen, fünf Fälle, die denselben erkennen lassen, und bei denen weitere operative Behandlung nicht nötig wurde, man mit der Punktion allein auskam!

Wegen ihres deutlich günstigen Einflusses auf den Verlauf mögen hier noch zwei Fälle aus der Reihe der später zur Intervalloperation verlegten Patienten Platz finden.

Fall 40. F. Hermann, 10 Jahre. Aufgen. 20. IX. Perityphlitischer Abszeß. Punktion am Tage der Aufnahme. (7 Krankheitstage.) Befund: ca. handtellergroße, stark schmerzempfindliche Resistenz in der Ileocoecalgegend. Punktion ergibt 39 ccm fäculent riechenden Eiters, der Bacterium Coli i. R. enthält. Temperaturabfall 37. Die Resistenz hat sich bedeutend verkleinert und ist nicht mehr so schmerzhaft. Drei Tage später ist nur noch ein 2 cm breiter Streifen längs der Beckenschaufel fühlbar und nur noch ganz geringer Druckschmerz vorhanden. Normaler Verlauf. Die Intervalloperation am 3. XI. ergab eine an der Darmbeinschaufel festgewachsene und geknickte Appendix, in der Umgegend zarte Verwachsungen von Dick-, Dünndarm und Netz.

Der zweite Fall 41, B. Gertrud, 4 Jahre, aufgen. am 29. IX. 05 betrifft eine Perityphlitiserkrankung, bei der erst zweimal vergeblich punktiert wurde, da es sich um einen verhältnismäßig kleinen Eiterherd handelte. Dann wurde am 26. Krankheitstage aus einer wallnußgroßen, leicht druckempfindlichen Resistenz in der Ileocoecalgegend durch Punktion 4 ccm entfernt mit Bacterium Coli i. R. Tags darauf ist die Resistenz vollständig geschwunden, die Druckempfindlichkeit ebenfalls. Nach schnellem Verschwinden aller pathologischer Erscheinungen wird schon 14 Tage später die Appendektomie ausgeführt, bei der günstige örtliche Verhältnisse vorgefunden wurden.

Wir haben oben (S. 40) schon erwähnt, daß auch aus rein diagnostischen Gründen, um über die Lage eines Abszesses ins Klare zu kommen, die Punktion wertvolle Resultate zu liefern vermag. Dafür möge hier ein Beispiel folgen. Leider endete dieser Fall später nach einem operativen Eingriff, der noch angeschlossen werden mußte, letal.

Fall 42. S. August, 34 Jahre, Prot. N. 11794.

Anamnese: Pat. erkrankte am 12. VIII. mit Leibschmerzen, welche allmählich heftiger wurden und sich bald in der Blinddarmgegend konzentrierten.

Name	Anfälle	Diagnose	Befund vor der Punktion	Behandlungstag
34. L., Johannn, 22 J. Prot.-Nr. 7925. Aufg.: 31./V. 05. Entl.: 27./VI. 05.	1.	Perityphlitischer Abszeß.	Rundlicher, stark gänseeigroßer, prall elastischer Tumor, der direkt an die Oberfläche heranragt.	11. (12. Kr.-Tag)
35. L., Robert, 29 J. Prot.-Nr. 5988. Aufg.: 24./IV. 05. Entl.: 7./VI. 05.	2.	Perityphlitischer Abszeß.	Dicht unter der Bauchdecke gelegener, sehr druckempfindlicher, gut abgegrenzter Tumor.	8. (19. Kr.-Tag)
33. Th., Heinrich, 45 J. Prot.-Nr. 13397. Aufg.: 19./IX. 05. Entl.: 6./X. 05.	1.	Perityphlitischer Abszeß.	Rechts und links um den Nabel, besonders unterhalb desselben deutliche $1^1/_2$ handtellergroße, spontan und lebhaft druckempfindliche Resistenz. Fluktuation? Umgebung weich, nicht druckempfindlich.	3. (14. Kr.-Tag)
36. Fl., Frieda, 10 J. Prot.-Nr. 11792. Aufg.: 18./VIII. 05. Entl.: 4./X. 05.	2.	Peritonitis u. proc. verm. perforata.	21./VIII: Unterbauchgegend stark vorgewölbt, oben sieht man etwas Darmzeichnung. Druckempfindliche Partie: Von der Spina ant. sup. r. sich in Nabelhöhe herüberziehend, nach links zum PoupartschenBand abfallend, Fluktuationsgefühl mit tympan. Schall. Gasabszeß?	4. (7. Kr. Tag)
37. B., Carl, 49 J. Prot.-Nr. 12083. Aufg.: 24./VIII. 05. Entl.: 21./IX. 05.	1.	Perityphlitis abscedens.	In der Coecalgegend, der Beckenschaufel aufsitzend: handtellergroße, feste, scharf abgegrenzte, wenig schmerzhafte Resistenz.	4. (8. Kr.-Tag)

Punktion	Erfolg	Verlauf	Dauer	Bemerkungen
ca. 40 ccm stark stinkender, dünnflüssiger, gelber Eiter mit reichlich verschiedenen Bakterien.	Fieberabfall, auffallend rasches Nachlassen der örtlichen Beschwerden.	Resistenz nicht mehr druckempfindlich, wird rasch kleiner. 27.: Noch geringe wulstförmige unempfindliche Resistenz.	28 Tage	Geheilt und mit dem Vorschlag zur Operation nach einiger Zeit entlassen.
1./V. 30 ccm gelbgrüner Eiter. Bact. Coli i. R.	Leukocyten heruntergegangen, Resistenz kleiner u. wesentlich weniger druckempfindlich. Deutlich günstiger Einfluß.	7./V.: Völliger Temperaturabfall, keine Druckempfindlichkeit mehr.	44 Tage	3./VI: Gutes Befinden, Patient wünscht Entl. 7./VI. geh. entl.
Fingerbreit rechts unterhalb des Nabels 10—11 cm tiefe Punktion. Spritze sofort mit dickem, gelbgrünem, faekulentem Eiter gefüllt. Entleerung von 75 ccm aus der gleichen Tiefe.	Danach Resistenz u. Schmerzen fast geschwunden. Am Abend: Fieberabfall; Subjektiv viel besser. Leukocyten 6^h p. punct. gesunken. Am folgenden Tage fieber- und beschwerdefrei.	Völlig beschwerdefrei seit der Punktion, keine Temp. mehr. Am 30./IX. noch geringe Resistenz. Am 6. ohne objekt. Befund geh. entlassen.	17 Tage	
2 Finger über dem Poupartschen Bande rechts: bräunlich grüne, trübe Flüssigkeit, nicht riechend; einzelne Leukocyten, Bakteriengemisch. Einstechen etwas höher: Stempel der Spritze ziemlich weit durch Gas herausgetrieben, dann 30 ccm leicht faekulent riechender Flüssigkeit. Bakt.: Stäbchen u. Kokken.	Nach der Punktion wesentliche Erleichterung, abends und nachts nur noch wenig Leibschmerzen, Leib nur wenig aufgetrieben. Darmrohr und Ausspülung auf 250—200 H_2O. Tags darauf: bedeutend besseres Aussehen, Leib weich, keine Beschwerden.	Kind erholt sich weiter gut. Eine Woche später sind sämtliche periton. Erscheinungen verschwunden. Wird am 4./X. geheilt entlassen.	47 Tage	Entlassungsbefund: Abdomen weich, überall gut eindrückbar. Keine Resistenz oder Druckempfindlichkeit.
Entleerung von ca. 10 ccm faekulentem Eiter. (Bact. Coli und Streptokokken.)	Resistenz nur wenig geringer. Subjektiv gutes Befinden.	30./VIII.: Abszeß geht zurück, Temperaturabfall zur Norm.	28 Tage	Soll sich nach 4 Wochen zur Intervalloperation einfinden. Geheilt entl.

Vom 14. VIII. ab in ärztlicher Behandlung, ambulant bis zum 18. VIII. Arzt per Rad bzw. per Bahn aufgesucht. Auch inzwischen viel umhergegangen. Aufgen. 18. VIII. 05. Status: Mäßig kräftig gebauter Mann in leidlich gutem Ernährungszustande. Brustorgane o. B. Klagt über Schmerzen in der Blinddarmgegend. Abdomen: Leicht gespannte, mäßig fettreiche Bauchdecken. Sehr geringer Meteorismus. Palpation in Handtellergröße um die Spina ant. sup. sehr schmerzhaft. Tiefe Palpation auch in der Lumbalgegend und seitlich zwischen der Crista und den Rippen schmerzhaft. Dämpfung um die Spina ebenfalls in Handtellergröße. Tiefe Lage der Resistenz, Gurren bei der Palpation.

Behandlung: Pat. kann schwer zur Innehaltung der verordneten strengen Bettruhe gebracht werden. 21. VII.: Bedeutend geringere Schmerzhaftigkeit. Leib eingesunken. Resistenz in der Tiefe deutlich fühlbar. 25. VIII.: Seit gestern keine Schmerzen mehr; sonst Status idem. Per Rectum nihil. 28. VIII.: (Gas)-Abszeß scharf umschrieben vortretend. Probepunktion: sehr wenig Pus, in welchem reichlich Leukocyten, verschiedene Bakterien, mehr Sanguis. 28. VIII: Deutliches Gurren bei der Betastung. Nochmalige Probepunktion: ohne Ergebnis. 31. VIII.: Bei starkem Druck hinten und seitlich geringe Schmerzhaftigkeit. Vorn derselbe Befund. Nochmalige Punktion, die wenig Eiter ergibt. Verlegung zur Inzision auf die chirurgische Abteilung, wobei auf Grund des Punktionsergebnisses von interner Seite eine weit seitliche Schnittführung befürwortet wurde. Chirurgischerseits wurde aber in typischer Weise am 31. VIII. 1905 das Peritoneum bei *b* geöffnet, wobei man in die freie Bauchhöhle gelangte. Man überzeugte sich, daß keine Spur von Peritonitis vorlag. Es wurde daher die Bauchhöhle sofort geschlossen und dann auf den Abszeß selbst eingeschnitten, der stinkenden Eiter und einen bohnengroßen Kotstein enthielt. Drainage, Tamponade. Tod am 4. IX. unter dem Zeichen einer Perforationsperitonitis. Über den Sektionsbefund sei kurz folgendes mitgeteilt: Zwei Finger breit über der Spina ant. sup. verläuft schräg nach der Medianlinie zu eine ca. 10 cm lange, frische Operationswunde, in der ein dicker Gummidrain steckt, der nach unten innen in eine ca. wallnußgroße Abszeßhöhle führt. Eine zweite in der Typhlongegend gelegene Operationswunde ist durch Naht geschlossen. Der Darm ist gebläht. Die Darmschlingen sind durch eitrige, leicht lösbare Fibrinauflagerungen verklebt. Auf der linken Seite vom S Romanum bis zum Nierenpol gelbe, rahmige Eitermassen, welche die Darmschlingen umspülen. Das Coecum ist mit den Dünndarmschlingen verklebt. Der Processus vermiformis senkt sich lang gestreckt und durch Adhäsion fixiert ins kleine Becken und endigt mit seinem verdickten umgeschlagenen Ende in einen gegen die freie Bauchhöhle abgeschlossenen seitlich gelegenen retroperitonealen Abszeß von Walnußgröße. Das Lumen des Wurmes

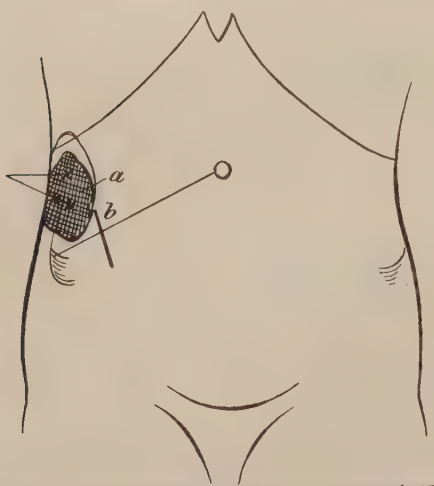

a. Geschwulst mit den Punctionsstellen
b. Einschnitt.

Fig. 12.

ist frei und kommuniziert mit dem Coecum. Etwa 1 cm vom Ende entfernt findet sich eine ca. 1 cm lange, 0,5 mm breite Perforationsstelle mit glatten, steil abfallenden Rändern. Eine deutliche Kommunikation der retroperitonealen Abszeßhöhle mit der freien Bauchhöhle ist nicht mehr nachweisbar.

Wir haben noch dreier Fälle (43—45) zu gedenken, die nur mit Punktion behandelt wurden, bei denen es jedoch, da durch die Punktion nur geringe Mengen entleert wurden, fraglich bleiben mag, ob man von einer therapeutischen Punktion reden kann. Der eine gehört streng genommen nicht in diese Gruppe, da im weiteren Verlauf die rektale Eröffnung und Drainierung des Abszesses nötig wurde. Im übrigen bietet der Verlauf nichts besonderes und endigten alle drei mit Genesung.

Stellen wir noch einmal die Fälle übersichtlich zusammen. Wir haben 12 therapeutische Punktionen (Fall 30—41), 7 diagnostische Punktionen (Fall 25, 28, 29, 42—45).

Die Anzahl der ausgeführten Punktionen und die entleerten Mengen ergeben sich aus folgender Tabelle:

Von den 19 Patienten wurden punktiert:

12 Patienten 1 mal		4 Patienten 2 mal	2 Patienten 3 mal	1 Patient 4 mal
75 ccm	30 ccm	35+30 ccm	1+1+75 ccm	100+85+99+2 ccm.
50 „	20 „	10+0 „	0+0+15 „	
40 „	12 „	1+1 „		
30 „	10 „	1+0 „		
30 „	1 „			
1 „	1 „			

Es ist oben schon ein Fall von therapeutischer Punktion aus den früheren Jahren, sowie solche aus diesem Jahre mitgeteilt worden. Hier sei nur noch im allgemeinen bemerkt, daß in den Jahren 1901—1904 28 Patienten punktiert wurden. Dazu kommen noch aus dem Jahre 1906 30 Punktionen (bis Oktober 1906). Es wurden also die Erfahrungen gesammelt an ca. 80 Patienten mit ungefähr 100 Punktionen. Überblicken wir das ganze Material, so können wir auf Grund der Resultate wohl das eine mit Bestimmtheit sagen: Der Eingriff schließt bei sachgemäßer Handhabung keine Gefahren in sich.

Bei richtiger Auswahl der Fälle, — wie das evident ja der Fall 33 Th. zeigt, der mit großem Abszeß und relativ schweren Erscheinungen aufkam und nach 17tägiger Behandlung entlassen werden konnte, —

Anmerkung während der Korrektur: Im Jahre 1906 wurden im ganzen 53 Punktionen an 38 Patienten, davon durch die Punktion allein geheilt 31, während bei 7 noch nachträglich inzidiert werden mußte, 1907 bis Ende März wurden 22 Punktionen an 14 Kranken gemacht, von denen nur bei einem noch die Inzision nötig wurde.

verspricht die Punktion unter Umständen ein therapeutischer Faktor zu werden, der den internen Mitteln an Wirksamkeit überlegen ist, die chirurgischen an Einfachheit, Schnelligkeit und Gefahrlosigkeit übertrifft. Dazu kommen als wesentliche weitere Momente: die Abkürzung der Heilungsdauer und oft die Vermeidung der Abszeßoperation mit ihren Gefahren und Komplikationen: Narbe, Bauchbruch, Fistel, starke Verwachsungen, Lungeninfarkt.

Zum Schluß sei noch einmal betont, daß in diesen ca. 100 Fällen von Punktion üble Einwirkungen: Infektionen des Stichkanals, phlegmonöse Erscheinungen, wesentlicher oder sicher darauf zu beziehender Fieberanstieg, peritonitische Reizungen oder andere üble Erscheinungen niemals beobachtet wurden. Der wichtigen Aufgabe des „Nihil nocere" ist also jedenfalls genügt; außerdem lagen die Verhältnisse für die spätere Appendektomie sehr günstig.

Neben der richtigen Auswahl der Fälle spielt jedenfalls auch die dabei angewandte Technik eine wichtige Rolle, wenn nie üble Folgeerscheinungen beobachtet wurden.

Die Wahl der Einstichstelle wurde natürlich durch die gegebenen Bedingungen bestimmt. Oben ist das Schema eines Falles abgebildet, bei welchem fast mitten im Bauch eingestochen werden mußte. Maßgebend ist wie schon erwähnt die Lage des Abzesses und das Punktum maximum der Druckempfindlichkeit.

Interne Behandlung.

Es bleibt zuguterletzt noch eine Reihe von Fällen — in unserer Statistik im ganzen 62 Fälle —, die, abgesehen von einer später angeschlossenen Intervalloperation, die in einem gesonderten Abschnitte besprochen werden wird, einer rein internen Behandlung unterzogen wurde. Es ist leicht verständlich, daß sich in dieser Gruppe namentlich eine große Zahl von besonders leicht Erkrankten findet, bei denen die Erscheinungen bei der Aufnahme oft so geringfügig waren, daß eine sichere Diagnose zunächst oft unmöglich schien. Da in manchen Fällen die Fiebererscheinungen rasch zurückgingen, ein pathologischer Palpationsbefund überhaupt nicht, oder nur undeutlich nachzuweisen war, die Leukocytenwerte keine wesentlichen Änderungen zeigten und auch die andern klinischen Untersuchungsmethoden keinen bestimmten Hinweis für einen operativen Eingriff gaben, so ist es verständlich, daß man in diesen Fällen unter der steten Aufsicht und Beachtung im Krankenhaus zunächst exspektativ vorgehen konnte. Zu dieser Gruppe gehören z. B. 19 weibliche Patientinnen mit rasch abfallendem Fieber und ziemlich geringfügigen örtlichen Erscheinungen, die zum Teil mit stärkerer Obstipation einhergingen.

Da über die Art der internen Behandlung schon an anderer Stelle das Wesentliche gesagt worden ist, bedarf es hier nur noch einmal eines kurzen Hinweises darauf: Hauptforderung sind absolute Bettruhe in Rückenlage mit Vermeidung aller unnötigen Transporte oder Umbettungen, schonendste Untersuchung, nicht zu schwer gefüllte Eisblase auf die schmerzempfindliche Stelle, Opium in Form von Suppositorien zu 0,03, selten zu 0,05 g und nur dann wiederholt, wenn stärkere Schmerzen vorhanden sind. Per os in den ersten Tagen und bei ernsteren Erscheinungen nur Tee oder Kognakwasser in kleiner Menge eßlöffelweise, gekühlt. Bei stärkerem Meteorismus wird eventuell mit dem Darmrohr Erleichterung zu schaffen versucht, bei starker Auftreibung des Magens unter Umständen auch mit dünnerem Magenrohr der Inhalt abgelassen. Nach Ablauf der akuten Erscheinungen wird bei Obstipation zunächst mit Warmwassereinläufen versucht, Stuhl zu erzielen. Namentlich dann, wenn die Patienten körperlich stark heruntergekommen sind, wird frühzeitig mit einer leicht verdaulichen, gut zerkleinerten eiweißreichen Kost vorgegangen.

Erwähnt sei noch, daß auch dieser Gruppe mehrere Fälle zuzurechnen sind, bei denen man nicht sicher war, ob sich um den entzündeten Wurmfortsatz Eiter gebildet hatte oder nicht. Deshalb wurden mehrfach Probepunktionen ausgeführt, die durch ihr negatives Ergebnis eine Eiteransammlung ausschlossen. Auch hier sahen wir keinerlei schädlichen Einfluß durch die Punktion. Im übrigen bieten diese Fälle nur geringes klinisches Interesse, mit Ausnahme eines nicht punktierten Falles, in dem sich ein kleiner Abszeß im kleinen Becken entwickelte, der schließlich spontan in die Vagina perforierte. Im allgemeinen wurden nun alle diese Patienten über die Natur ihres Leidens aufgeklärt und ihnen nach Ablauf der akuten Erscheinungen die Appendektomie vorgeschlagen. Erwähnt sei noch, daß zweimal die Intervalloperation ganz entschieden verweigert wurde, obgleich wegen der drohenden Gefahr eines Rezidivs die Operation aufs dringlichste empfohlen wurde.

Die Intervalloperation.

Zum Schlusse gilt es noch, in einem besonderen Abschnitte auf die Appendektomie nach überstandenem Anfall, auf die sogenannte Intervalloperation, einzugehen. Hiermit betreten wir ein weniger umstrittenes Gebiet der Appendicitisbehandlung. Sie fand bald allgemeine Verbreitung, nachdem erst einmal eine größere Anzahl derartiger Operationen mit gutem Erfolge ausgeführt war. Es zeigte sich, daß dieselbe im allgemeinen so gut wie ungefährlich ist, jedenfalls wohl weit geringere Gefahren

mit sich bringt als ein neuer Anfall. Sprengel hat in einer Sammelforschung 232 Fälle zusammengestellt mit 2 Todesfällen, also 0,86 % Mortalität. Immerhin hält er es für seine Pflicht, uns daran zu erinnern, „daß wir, indem wir den Rat der Intervalloperation erteilen, einen Eingriff vorschlagen gegen eine Gefahr, die vielleicht oder wahrscheinlich eintreten kann, aber momentan nicht vorhanden ist. Ist der Wiedereintritt der Gefahr in hohem Maße wahrscheinlich und der Eingriff nahezu ungefährlich — beides nach leichten, häufig wiederkehrenden Anfällen oder bei den Symptomen chronischer Appendicitis —, so wird die Verantwortung nicht schwer wiegen. Ist dagegen ein Rückfall der Krankheit unwahrscheinlich, wie z. B. nach schweren Anfällen bei Individuen jenseits der 20 Jahre, während zugleich die Operation ernste Komplikationen voraussehen läßt, so erscheint mir die Indikation nicht hinlänglich dringend, ich warte dann lieber ab, bis ein neuer Anfall eintritt, weil mein Eingriff dann wenigstens einer tatsächlichen Gefahr begegnet," eine Ansicht, der auch Professor Lenhartz durchaus beipflichtet! Ob die Behauptung Krehls zu Recht besteht, daß eine große Anzahl von Kranken nach einem oder mehreren Anfällen dauernd gesund bleiben und deshalb bedingungslose Intervalloperation nicht nötig sei, muß erst eine weitere, genaue Verfolgung der Fälle sicher erweisen. Man hat nicht mit Unrecht auf Fälle hingewiesen, die Jahre, Jahrzehnte scheinbar gesund blieben und dann plötzlich doch wieder erkrankten und womöglich in einem schweren Anfall zugrunde gingen.

Daß die Exstirpation des Wurmfortsatzes unter Umständen noch lange nach dem Anfall, durch Verlagerung, Verwachsungen und Verklebungen ungeahnte Schwierigkeiten machen kann, darüber sind sich alle Autoren einig. Auch wir stießen häufig auf derartige Hindernisse. Man soll deshalb auch nicht in jedem Fall den Patienten unbedingt zur Intervalloperation zu bestimmen suchen! Lenhartz sah wiederholt in Fällen, die er selbst zur Intervalloperation vorgeschlagen hatte, daß dieselbe nicht nötig gewesen wäre, — wohl aber von lebensbedrohlichen Erscheinungen gefolgt war. Alle die Fälle, die mit mehrfachen Eiterherden unter peritonitischen Erscheinungen abgelaufen sind, soll man sehr reiflich in dieser Beziehung prüfen und sieben! Es seien nur einzelne Beispiele genannt. So war z. B. im Fall 18 der Wurmfortsatz erst nach längerem Suchen zu finden, er lag tief im kleinen Becken und war so fest verwachsen, daß seine Exstirpation nur mit großer Mühe gelang.

Im Fall 19 war die Appendix in den Darm perforiert, kommunizierte mit ihm und war nur mit Schwierigkeit zu entfernen.

Während im Fall 20 der Wurmfortsatz in festen Verwachsungen zwischen Dünndarmschlingen und Netz eingebettet war, zeigte er sich

z. B. in Fall 21 so fest mit der Darmbeinschaufel verlötet, daß er nur unter starker Blutung mit vieler Mühe zu lösen war.

Wie die Tabelle zeigt, wurde die Intervalloperation in 34 Fällen ausgeführt und zwar nach Abszeßoperation: 7,

„ Punktion: 9,

„ ausschließlich interner Behandlung: 18.

Der erste Fall von Intervalloperation im Anschluß an überstandene Abszeßinzision betrifft eine Patientin, die eine Appendicitis mit schweren peritonitischen Erscheinungen durchmachte. Es entwickelte sich im Verlauf ein linksseitiger Abszeß, der durch Inzision geöffnet werden mußte. Darauf bekam sie, nachdem sie bereits 14 Tage fieberfrei war, einen erneuten Schmerzanfall mit geringer Temperatursteigerung von 2tägiger Dauer. Nach weiteren 14 Tagen wurde die Intervalloperation gemacht, der Befund dabei war folgender: die Appendix ist ganz nach der Mitte zu am Übergang zum kleinen Becken festgewachsen; die Spitze nach oben und außen zurückgeschlagen. Die Resektion ist recht schwierig. Im Wurmfortsatz liegt ein großer Kotstein. In der Wandung findet sich eine Ulzeration, sowie mehrfache alte Schleimhaut- und Muscularis-Blutungen.

Reaktionsloser Verlauf. Geheilt entlassen.

Der zweite Fall bietet keine Besonderheiten: Eröffnung eines Abszesses durch Inzision und 1 Monat später typische Appendektomie. Heilung. Der dritte Fall bietet auch deswegen mehr Interesse, weil man trotz seiner ziemlich frühzeitigen Aufnahme deshalb von einem sofortigen chirurgischen Eingriff absah, weil er sich im Zustande des peritonealen Shocks befand. Aus diesem Grunde möge hier die Krankengeschichte etwas ausführlicher folgen:

D. Henry, 22 Jahre. Aufgen. 25. VII. 1905. Am 15. X. geheilt entlassen. Anamnese: Mit $1^1/_2$ Jahren Diphtherie. Sonst nie ernstlich krank. Am 23. d. M. morgens 5 Uhr erwachte Pat. mit Schmerzen im Unterleibe. Da er am Abend vorher nichts gegessen hatte, aß er etwas, erbrach aber sofort wieder. Er mußte dann im Laufe des Tages noch häufiger erbrechen. Am 24. ließ das Erbrechen nach. Winde gingen nur wenig ab. Kein Stuhl. Beständig Schmerzen im Unterleib. Aus dem Status: Nicht sehr kräftiger Mann mit blasser Gesichtsfarbe. Schwerer Allgemeindruck, große Mattigkeit. In der Ileocoecalgegend ist eine deutliche, äußerst druckempfindliche Resistenz, die der Darmbeinschaufel aufsitzt, fühlbar. Außerdem wird in der ganzen rechten unteren Abdominalgegend eine starke Schmerzhaftigkeit angegeben, aber auch die übrigen Teile des Abdomens sind empfindlich, so daß Pat. bei der leisesten Berührung zusammenzuckt. Dabei ist das Abdomen leicht aufgetrieben, die Bauchdecken sind angespannt, per Rektum ist nichts Sicheres zu fühlen, der Puls ist schwach, schlecht gefüllt und frequent, 120. Die Temp. 36,9. Der Zustand ist so schwer, daß an der Annahme einer Perityphlitis mit starker allgemeiner peritonitischer Reizung nicht zu zweifeln

ist. Deshalb wird von einer Operation abgesehen und die übliche interne Therapie durchgeführt. Der weitere Verlauf war ein sehr glücklicher. Die peritonitischen Erscheinungen gingen rasch zurück, ebenso die Pulsfrequenz; da die Füllung des Pulses bis zum 27. noch dürftig blieb, wurden keine Kochsalzinfusionen gemacht. Die Temperatur fällt allmählich ab. Ein Anstieg der Leukocytenwerte auf 30000—40000 deutet auf die Entwicklung des Abszesses, der, sich allmählich schärfer abgrenzend, bis zum 31. in der Blinddarmgegend fühlbar wird, während alle peritonitischen Erscheinungen verschwunden sind. Gleichzeitig entwickelt sich unter erneutem Temperaturanstieg und stärkeren Schmerzen eine mehr retrocoecal gelegene, derbe Resistenz mit Dämpfung bis in die Lumbalgegend. Der Pat. wird nunmehr zur Abszeßeröffnung am 7. VIII. auf die chirurgische Abteilung verlegt. Dort wird eine große Abszeßhöhle eröffnet, die sich nach oben hinauf hoch bis zum Zwerchfellansatz erstreckt, auch weit nach hinten entwickelt ist und reichlich stinkenden Eiter enthält. Um gute Abflußbedingungen zu schaffen, wird eine Kontrainzision in der Lumbalgegend gemacht. Nach langsamem, sonst glattem Verlauf wird am 28. IX. die Appendektomie angeschlossen. Man findet einen winklig abgeknickten Wurmfortsatz. Die Spitze des Winkels ist weit in die Tiefe gezogen und fest mit der Darmbeinschaufel verwachsen. Es fehlen jegliche Abszeßreste. Glatte Heilung mit zwei festen Narben. Am 15. X. geheilt entlassen. In dem exstirpierten Wurmfortsatz fanden sich leichte ulzeröse Prozesse.

Man sieht an diesem Verlauf deutlich den Vorteil exspektativen Verhaltens bei schwerem peritonealem Shock. Es ist sehr unwahrscheinlich, daß der Mann einen primären operativen Eingriff überstanden hätte. Sicher hätte dieser wegen der Verlagerung des Wurmfortsatzes, die sich bei der Intervalloperation herausstellte, besondere Schwierigkeiten geboten. Es sei noch besonders darauf hingewiesen, daß trotz der starken peritonitischen Erscheinungen im Anfang der Erkrankung und des ausgedehnten Abszesses im weiteren Verlauf keinerlei stärkere peritoneale Verwachsungen oder Verklebungen (mit Ausnahme der festen Verwachsung des Wurmfortsatzes selbst) bei der Intervalloperation bestanden, eine deutliche Illustration für die schnelle und völlige Resorption der Reste selbst großer Abszesse und sicherlich ausgedehnter peritonealer Verklebungen zwischen den einzelnen Darmschlingen.

Daß diese exspektative Haltung gelegentlich Gefahren in sich schließt, daß man sie eher und ruhiger im Krankenhause einnehmen kann, wo jeden Augenblick chirurgische Hilfe zu Gebote steht, soll keineswegs verkannt werden.

Die 27 Fälle von alleiniger Intervalloperation brachten uns leider einen Todesfall durch Lungenembolie. Es möge hier ein kurzer Auszug aus der Krankengeschichte folgen:

Fall V. Heinrich. Prot. Nr. 16036. Aufgen. 14. XI. 1905. Gest. 29. XII. 1905.

Pat. will mit 17 Jahren Lungenentzündung gehabt haben. Er hat öfters

Magenbeschwerden und Stuhlverstopfung, niemals Blinddarmentzündung gehabt. Seit dem 9. XI. Leibschmerzen, besonders in der Unterleibsgegend unter Schüttelfrost, Brechneigung und Aufstoßen. Aus dem Status: Grazil gebauter Mann in ganz gutem Ernährungszustande, mit gesunder Gesichtsfarbe. Innere Organe o. B. Abdomen: Etwas eingezogen und leicht gespannt. Die Gegend unterhalb des Nabels wird als schmerzhaft bezeichnet. Die Schmerzen ziehen sich angeblich auch nach der rechten Seite hin. In der Blinddarmgegend fühlt man in der Tiefe eine walzenförmige Resistenz, welche auf Druck als schmerzhaft angegeben wird. Eine Dämpfung ist daselbst nicht nachzuweisen. Milz und Leber nicht vergrößert. Temp. 37,5, Puls 88 o. B. 24. XI. Temperatur dauernd normal. Hat noch von Zeit zu Zeit Schmerzen in der rechten Unterleibsgegend, und zwar heute wieder stärker als vorher. (Er hatte versuchweise etwas festere Kost bekommen.) 1. XII. Spontan keine Druckempfindlichkeit mehr. Es läßt sich in der Ileocoecalgegend ganz in der Tiefe ein derber Strang palpieren, welcher auf Druck schmerzhaft ist. Erklärt sich mit der Blinddarmoperation einverstanden und wird zur chirurgischen Abteilung verlegt. Am 3. XII. Appendektomie in typischer Weise. Wurm zeigt sich nicht verwachsen und macht einen harmlosen Eindruck. Es findet sich jedoch bei näherer Betrachtung, daß das vordere Ende total oblitteriert ist. Glatter Heilungsverlauf. Am 12. Tage nach der Operation erfolgte plötzlich unter Ansteigen der Temperatur und Pulsfrequenz und unter lebhaften Schmerzen in der rechten Brustseite ein Frost. Außer etwas verschärftem Atemgeräusch war über den Lungen zunächst nichts nachweisbar. Am nächsten Tage zeigte sich deutliche Dämpfung und Bronchialatmen über dem rechten Unterlappen. Pat. hustete Infarktsputum aus. Der Puls war frequent aber regulär und ziemlich kräftig. Vom 19.—23. bestand remittierendes Fieber, das dann zur Norm abfiel. Am 29., nach völligem Wohlbefinden am Tage vorher, trat morgens plötzlich der Exitus ein. Die Sektion ergab eine ausgedehnte Embolie des unteren Astes der Pulmonalarterie mit völliger Infarcierung des rechten Unterlappens. Das Venennetz rechts vorne in der Umgebung der Blase war thrombosiert. Die Thromben bestanden aus grau-gelb-rötlichen, den Wandungen fest anhaftenden, auf der Schnittfläche trockenen Massen von glatter Oberfläche mit höckriger Bruchfläche.

Es ist noch ein zweiter Fall von Lungenembolie unter diesen Fällen, der glücklicherweise besser ausging. Ebenfalls am 12. Tage kam es plötzlich unter Anstieg der Temperatur und Schmerzen auf der Brust zu einem 4 tägigen remittierenden Fieber mit Infarktsputum. Es bildete sich dann ein Pleuraerguß, der eine zweimalige Punktion nötig machte. Darauf ungestörter Heilungsverlauf. Im übrigen verliefen die Operationen und Heilungen mit Ausnahme eines Falles in typischer Weise. Hier fand sich bei der Intervalloperation am 32. Tage nach der Erkankung ein kleiner Abszeß, von dessen Eiter trotz aller Vorsicht doch etwas in die freie Bauchhöhle geriet. Nach gründlicher Auswaschung mußte deshalb tamponiert werden. Es traten peritonitische Erscheinungen auf, die zu einem abgesackten Abszeß führten, der inzidiert wurde. Dann entwickelte sich allmählich ein subphrenischer Abszeß, der auch inzidiert werden mußte. Schließlich trat noch an der Tamponadestelle eine Kotfistel auf, welche die Heilung lange verzögerte.

Bezüglich des Zeitpunktes zur Intervalloperation haben auch wir die Erfahrung gemacht, möglichst lange, mindestens so lange zu warten, bis durch die klinische Untersuchung, namentlich bei genauer Palpation (auch per Rectum) von der vorhergegangenen Erkrankung nichts mehr nachzuweisen ist. Leider kann man nicht bei allen Patienten die Wartezeit so lange, als es wohl wünschenswert wäre, ausdehnen; es ist aus sozialen Gründen oft nicht möglich, die Patienten so lange im Krankenhause zu halten und einmal entlassen, kehren sie ungern zu einer Operation zurück, wenn sie sich völlig gesund fühlen. In solchen Fällen haben wir uns gelegentlich auch dann schon zur Operation entschlossen, wenn beim Fehlen aller sonstigen klinischen Erscheinungen noch eine kleine druckempfindliche Resistenz, ein kleinfingerdicker Strang oder ähnliches zu fühlen war. Im allgemeinen wurden die Patienten nicht vor Ablauf von 3 Wochen nach dem Anfall zur Operation verlegt. Die durchschnittliche Heilungsdauer beträgt mit Ausschaltung eines Falles, der einer Fistel wegen, die sich in der Narbe entwickelte, noch einmal operiert werden mußte, für die Intervalloperation: 35 Tage, für die Dauer der internen Behandlung: 38 Tage, für die Dauer der ganzen Erkrankung: 73 Tage. Viermal wurde dabei nach weniger als 20 Tagen verlegt.

Einmal nach: 12 Tagen.
„ „ : 14 „ ... Lungeninfarkt.
„ „ : 17 „
„ „ : 17 „ ... Lungeninfarkt (Exitus).

Es ist wohl kaum ein Zufall, daß gerade die beiden Fälle, die an Lungenembolien erkrankten, darunter sind. Das weist uns darauf hin, daß man auch beim Fehlen aller örtlichen Befunde, sich nicht verleiten lassen soll, die Intervalloperation zu früh vorzunehmen. Schon Roux warnt mit Recht davor. Wie die obige Berechnung zeigt, wurden die Fälle durchschnittlich sechs Wochen nach Beginn des akuten Anfalls operiert. Auch ist bei der Bestimmung des Operationstermines auf eine Tatsache Rücksicht zu nehmen, auf die Meisel immer wieder aufmerksam macht: die wichtige Fähigkeit des Bauchfelles, auch ausgedehnte peritoneale Verklebungen und Verwachsungen in verhältnismäßig kurzer Zeit wieder völlig zur Resorption zu bringen. Deshalb soll man die Zeit bis zur Intervalloperation ruhig etwas reichlicher bemessen, da dann Stränge, Verwachsungen und Verklebungen, die unter allen Umständen den Eingriff erschweren, in viel weitgehenderer Weise beseitigt sind, als man es allgemein anzunehmen geneigt ist. Daß man über alledem nicht vergessen darf, daß ein neuer Anfall eintreten kann, ist selbstverständlich. Doch ist diese Gefahr wohl im allgemeinen nur dann von Bedeutung, wenn die Patienten in der Zwischenzeit bis zur Intervalloperation nach Hause entlassen werden.

Überblicken wir noch einmal die 108 Fälle insgesamt, so ist zu sagen, daß die Behandlungserfolge mit 4,63 % Mortalität recht gute sind, trotzdem der eine oder andere Fall unter günstigeren Umständen hätte gerettet werden können. Diese fünf Fälle seien hier noch einmal tabellarisch zusammengestellt.

Name und Alter	Art des Eingriffes	Grund des unglücklichen Ausganges	Bemerkungen
H. Wilh. 10 Jahre. 7548.	Primäre Appendektomie. (Frühoperation)	Fortschreitende Peritonitis.	Operation erst nach 50h. Es war noch nicht mit einer Allgemeininfektion des Peritoneums gerechnet worden.
S. August 34 Jahre. 11794.	Abszeßinzision	Peritonitis im Anschluß an die Operation.	Wäre, wenn man sich genau an den durch die Punktion festgelegten Befund gehalten hätte, eventuell vermeidbar gewesen.
B. Hans. 48 Jahre. 2383.	Abszeßinzision	Fortschreitende Peritonitis.	Foudroyanter Verlauf, Abszeß schon am 4. Tage der Erkrankung.
Sch. 11183.	Abszeßinzision	Lungenembolie.	(Potatorium!)
V. Carl. 30 Jahre. 10036.	Intervalloperation	Lungenembolie	Am 24. Tage nach der Operation. Vielleicht zu frühzeitig verlegt.

Demgegenüber darf man nicht vergessen, daß fünf Fälle zur Heilung kamen, die nach aller Wahrscheinlichkeit zunächst eine allgemeine Peritonitis hatten, sowie eine Reihe von Fällen mit schweren peritonitischen Reizerscheinungen.

Kurz zusammengefaßt können wir aus dieser Zusammenstellung folgende Schlußfolgerungen aufstellen:

Auch nach unsern Erfahrungen ist

1. Die Appendicitis in der überwiegenden Mehrzahl der Fälle eine chronisch verlaufende Erkrankung mit akut aufflackernden Entzündungsprozessen: den Anfällen.

2. Dieselben sind nach Wertigkeit sehr verschieden. Neben dem Streben nach einer raschen und sicheren Diagnose kommt vor allem die Bestimmung der Schwere des Falles in Betracht, die Überlegung: wie muß man sich die Beschaffenheit der erkrankten Appendix denken? was ist in nächster Zeit zu erwarten? wie gestaltet sich demnach die Prognose? Danach ergeben sich die drei Wege der zu ergreifenden Therapie:

a) Die Frühoperation (prim. Appendektomie).

b) Abwarten mit dem Messer in der Hand zur operativen Eröffnung von Eiteransammlungen (Abszeßinzision).

c) Die ausschließlich interne Therapie.

3. Es muß zugegeben werden, daß bei einem gewissen Prozentsatz von Fällen die bis jetzt zu Gebote stehenden diagnostischen Mittel im Stich lassen. Die Bestimmung der Leukocytenwerte gibt in der Regel eine brauchbare Stütze für die spezielle Diagnose, doch sahen wir in einzelnen Fällen niedrige Werte trotz sicherer, örtlich umschriebener Eiteransammlung, anderseits hohe Zahlen beim Fehlen nachweisbarer Abszeßbildung.

4. Die Resultate der Frühoperation übertreffen die der exspektativen Behandlung. Sie vermeidet Gefahren, die im weiteren Verlaufe auftreten könnten, sie erspart dem Kranken unter Umständen eine spätere Operation unter schwierigeren Verhältnissen, behütet sie vor den Folgeerscheinungen einer solchen und verkürzt die Heilungsdauer. Sie ist sofort nach Sicht des Kranken auszuführen, nach Möglichkeit innerhalb der ersten zweimal 24 Stunden der Erkrankung und zwar nur dann, wenn nach allen klinischen Symptomen der Prozeß noch rein auf den Wurmfortsatz beschränkt ist, jegliche Eiteransammlung auszuschließen ist und namentlich alle peritonitischen Erscheinungen (peritonealer Shock) fehlen.

5. Fälle, die mit ausgesprochenen peritonitischen Erscheinungen oder in peritonealem Shock aufkommen, sind in der Regel exspektativ zu behandeln. Wo örtlich umschriebene Eiteransammlungen erfolgen, sind dieselben zu eröffnen. Auf den Standpunkt einer prinzipiell operativen Behandlung der allgemeinen Peritonitis können wir uns bei der Blinddarmentzündung nicht stellen.

6. Die Fälle, bei denen es zur Abszeßbildung gekommen ist, werden operativ durch Inzision behandelt. In einer Reihe derartiger Fälle hat uns neuerdings die Entleerung von Abszessen mittelst der Punktionsspritze nach genauer, sachgemäßer Methode und unter sorgfältiger Beobachtung im Krankenhause gute Dienste geleistet, den Verlauf günstig beeinflußt und die Behandlungsdauer in einzelnen Fällen wesentlich abgekürzt. Schädliche Folgen der Punktion hatten wir niemals zu beobachten.

7. Die Intervalloperation ist in der großen Mehrzahl der Fälle ein ungefährlicher Eingriff im Verhältnis zu den Gefahren, die dem Kranken durch einen neuen Anfall drohen. Nur sie bedeutet die sichere und endgültige Heilung des Kranken und ist deshalb im allgemeinen nach jedem ausgesprochenen Anfall von Appendicitis oder Perityphlitis dem Kranken zu empfehlen.

Zum Schlusse sei noch erwähnt, daß ich gerade hier die Wahrheit des Sonnenburg'schen Ausspruches erkannt habe, daß für die richtige Beurteilung und Behandlung keiner Erkrankung die Erfahrung und der Blick des einzelnen eine solche Rolle spielt, wie für die Wurmfortsatzerkrankung. Nirgends tritt es so unvermittelt zutage, daß die Medizin mehr ist, wie nur Methode und Technik, daß es eine Ars medica gibt, die nicht lehrbar ist, die in der Persönlichkeit, in dem Temperament des einzelnen liegt.

Zum Schluß möchte ich meinem hochverehrten Chef Herrn Prof. Lenhartz an dieser Stelle meinen ergebensten Dank aussprechen, für die Anregung zu dieser Zusammenstellung, die Überlassung der Fälle, sowie für seine liebenswürdige Anleitung und Unterstützung meiner Arbeit.

Literaturverzeichnis.

1. Nothhagel, Spezielle Pathologie und Therapie.
2. Strümpell, *Lehrbuch der speziellen Pathologie und Therapie.* 1902.
3. Mehring, *Lehrbuch der inneren Erkrankungen.* 1903.
4. Sonnenburg, Perityphlitis. 1900. 1905.
5. Lanz, Path.-Antatom. Grundlage der Appendicitis. *Beiträge f. klin. Chirurgie.* Bd. XXXVIII.
6. Meisel, Entstehung und Verbreitungsart der Bauchfellentzündung. *Ebenda.* Bd. XL.
7. von Brunn, Beiträge für die Ätiologie der Appendicitis. *Ebenda.* Bd. XLII.
8. Wilmanns, Ein Fall von Darmstenose infolge von chronischer entzündlicher Verdickung der Ileocoecalklappe. *Ebenda.* Bd. XLVI.
9. von Brunn, Über Divertikelbildung bei Appendicitis. *Ebenda.* Bd. XLVI.
10. Hagen, Erfahrungen in der Appendicitisfrage am Städt. Krankenhause in Nürnberg. *Ebenda.* Bd. XLVI.
11. Arnsperger, Entzündung des Wurmfortsatzes (Jahresbericht). *Ebenda.* Bd. XLVI.
12. Haecker, Erfahrungen über Appendicitis am Krankenhaus in Heilbronn. *Ebenda.* Bd. XVI.
13. Bode, Chirurgische Behandlung der Appendicitis. 450 Operationen im akuten Stadium. *Ebenda.* Bd. XLVI.
14. Noetzel, Die Behandlung der appendicitischen Abszesse. *Ebenda.* Bd. XLVI.
15. Noetzel, Ergebnisse von 241 Perityphlitisoperationen. *Ebenda.* Bd. XLVII.
16. Amberger, Über postoperative Bauchbrüche. *Ebenda.* Bd. XLVIII.
17. Arnspepger, Chirurgische Bedeutung des Icterus (Pylephlebitis nach Appendicitis). *Ebenda.* Bd. XLVIII.
18. Kümmell, Weitere Erfahrungen über die operative Heilung der rezidivierenden Perityphlitis. *Archiv f. klin. Chirurgie.* Bd. XLIII.
19. Kümmell, Über Perityphlitis. *Ebenda.* Bd. XLIII.
20. Riedel, Vorbedingung und letzte Ursache des plötzlichen Anfalls von Wurmfortsatzentzündung. *Ebenda.* Bd. LXVI.
21. Sprengel, Versuch einer Sammelforschung zur Frage der Frühoperation und persönliche Erfahrungen. *Ebenda.* Bd. LXVIII.

22. Sonnenburg, Lungenkomplikationen bei Appendicitis. *Ebenda.* Bd. LXVIII.
23. Jordan, Über primäre akute Typhlitis. *Ebenda.* Bd. LXIX.
24. Payr, Beiträge zur Frage der Frühoperation bei Appendicitis. *Ebenda.* Bd. LXVIII.
25. Bornhaupt, Zur Frühoperation der Appendicitis. *Ebenda.* Bd. LXX.
26. Falkenburg, Zur Kasuistik der Thrombose und Embolie der Mesenterialgefäße. *Ebenda.* Bd. LXX.
27. von Büngner, Zur Epityphlitisfrage. *Ebenda.* Bd. LXXIV.
28. Sonnenburg, Zur Verständigung der Frage der Behandlung der akuten Perityphlitis. *Ebenda.* Bd. LXXIV.
29. Lauenstein, Welchen Rückschluß gestatten uns heute die klinischen Zeichen der Appendicitis auf den pathologisch-anatomischen Zustand des Wurmfortsatzes und der Bauchhöhle. *Ebenda.* Bd. LXXIV.
30. Nordmann, Behandlung der Perityphlitis und ihrer Folgeerkrankungen. *Ebenda.* Bd. LXXVIII.
31. Haim, Epityphlitis in ihren Wechselbeziehungen zu ihren bakteriellen Erregern.
32. Klemm, Zur Frage der Frühoperation bei Appendicitis. *Grenzgebiete.* Bd. XIV. Heft 5.
33. Loevinsohn, Darmverschluß und Darmverengerung infolge von Perityphlitis. Bd. XIV.
34. von Hippel, Über Perityphlitis und ihre Behandlung. *Sammlung klin. Vorträge.* N. F. Nr. 111.
35. Fessler, Die operative Behandlung des Wurmfortsatzdurchbruches. *Ebenda* Nr. 336.
36. Plönies, Die Bedeutung der perkutorischen Empfindlichkeit für die Diagnose und Therapie mit besonderer Berücksichtigung des Abdomens. *Ebenda.* Nr. 399/400.
37. Helmberger u. Martina, Experimentelle Untersuchungen über die Durchgängigkeit des Darmes für Bakterien. *Ztschr. f. Chirurgie.* Bd. LXXIV.
38. Mikulicz, Weitere Erfahrungen über die operative Behandlung der Perforationsperitonitis. *Verein d. deutschen Ges. f. Chirurgie.* 18. Kongreß.
39. Kümmell, Zur Radikalbehandlung der Perityphlitis durch frühzeitige Resektion des Proc. verm. *Ebenda.* 19. Kongreß.
40. Payr, Über die sogenannte Frühoperation bei Epityphlitis. *Ebenda.* 1903.
41. Sprengel, Versuch einer Sammelforschung zur Frage der Frühoperation bei akuter Appendicitis. *Ebenda.* 1899, 1901, 1902.
42. Füth, Perityphlitis und Gravidität. *Archiv f. Gynäkologie.* Bd. LXVIII.
43. Füth, Verlagerung des Coecums in der Schwangerschaft. *Ebenda.* Bd. LXXVI.
44. Ribbert, Beiträge zur normalen und pathologischen Anatomie des Wurmfortsatzes. *Virchows Archiv.* Bd. CXXXII. 1893.

Außerdem wurden aus den gebräuchlichen medizinischen Wochenschriften eine große Anzahl größerer und kleinerer Abhandlungen wie auch kasuistischer Beiträge benutzt.

Lebenslauf.

Ich, Gustav Diedrich August Kulenkampff, evangelischer Konfession, wurde am 1. September 1880 in Bremen als Sohn des Dr. med. Diedrich Kulenkampff geboren. Ich besuchte das Bremer Gymnasium, das ich im März 1901 mit dem Zeugnis der Reife verließ. Ich genügte dann vom 1. April bis zum 30. September 1901 meiner Dienstpflicht in Tübingen, bestand im Februar 1903 in Heidelberg das Physikum und verbrachte dort mein erstes klinisches Semester. Ich war dann im Wintersemester 1904 in Leipzig und bestand nach drei weiteren Studiensemestern in Heidelberg im Januar 1906 dort mein Staatsexamen.